Ueber einen Fall

von

Lymphangiectasie mit Lymphorrhagie.

Inaugural-Dissertation

zur

Erlangung der Doctorwürde

der

Medicinischen Facultät der Universität Freiburg i. B.

vorgelegt von

P. zur Nieden.
Assistenzarzt der Universitäts-Augenklinik zu Freiburg i. B.

Mit einer Tafel.

Berlin.
1882.

Digitized by the Internet Archive
in 2026

https://archive.org/details/IA41550801_0149

Ueber einen Fall von Lymphangiectasie mit Lymphorrhagie.

Die krankhaften Veränderungen der Lymphgefässe gehören im Allgemeinen noch zu den wenig erforschten Gebieten der Pathologie, besonders gilt dies von den Prozessen, welche den Erweiterungen von Lymphbahnen zu Grunde liegen. Ausser der relativ bedeutenden Schwierigkeit, welche dieses Gewebssystem vor manchen anderen einer genauen anatomischen Untersuchung entgegensetzt, trägt an der mangelhaften Kenntniss der ätiologischen und pathologischen Verhältnisse dieser Affectionen die verhältnissmässig noch geringe Zahl von Beobachtungen, insbesondere solcher, welche durch eine vollständige Section die Untersuchung des Falles zu einer erschöpfenden machten, die Schuld. So fühlbar der letzt angedeutete Mangel auch bei der vorliegenden Mittheilung eines Falles von Lymphangiectasie verbunden mit Lymphorrhagie sein wird, so wird sie doch immer ein nicht unwillkommener casuistischer Beitrag sein; die daran geknüpften Bemerkungen und Folgerungen wollen demgemäss auch nur einen begrenzten Werth beanspruchen. Welche Schwierigkeiten solche Fälle übrigens einer maassgebenden Beurtheilung bieten, ist ersichtlich aus der erheblichen Divergenz in den Ansichten, welche bei dem einzigen mir in der Literatur bekannten, bezüglich der Localisation analogen

Falle, der Kliniker und der Anatom über mehrere wichtige Punkte sich gebildet haben. Es ist der von Prof. Petters in Band 125 der Prager Vierteljahrschrift beschriebene und ebendaselbst von Prof. Klebs vom pathologisch-anatomischen Standpunkte aus besprochene Fall einer Lymphangiectasie mit Lymphorrhoe am linken Labium majus, der weiter unten ausführlicher referirt werden soll.

Eines der augenfälligsten Symptome der Lymphangiectasie, oder wenn man die Nomenclatur Wegner's[1]) vorzieht, des Lymphangioma simplex, ist jedenfalls die Lymphorrhagie. Sie liess in den meisten Fällen das ganze Leiden erst entdecken, und wurde in früherer Zeit fast immer für eine abnorme Milchsecretion gehalten, wegen der äusseren Aehnlichkeit der ergossenen Flüssigkeit mit Milch. Diese Aehnlichkeit ist allerdings zunächst so auffallend, dass Fuchs[2]) noch diese Zustände, welche er nur in der Combination mit Elephantiasis gekannt zu haben scheint, trotzdem ihm die wesentliche Betheiligung des Lymphsystems ganz wohl bekannt war, Pachydermia lactiflua nannte. Koller bemühte sich noch 1833 in seiner Dissertation über einen Fall solcher Pachydermia lactiflua scroti bei einem jungen Manne, den er in der Schönlein'schen Klinik zu Zürich beobachtete, und welchen Lebert[3]), der ihn gleichzeitig dort sah, später richtig als Lymphvaricen und Lymphampullen bezeichnete, nicht nur aus der durch die chemische Analyse nachgewiesenen Anwesenheit von Caseïn und Zucker in der ergossenen Flüssigkeit, sondern auch aus dem feminellen Habitus des Kranken etc. den Beweis zu führen, dass es sich um eine Heterotopie der Milchsecretion handele.

Die oben erwähnte Combination der Lymphorrhagie resp. der Lymphangiectasie mit Elephantiasis ist eine relativ so häufige, besonders bei den tropischen Formen der Elephantiasis, dass man sie als fast constantes Symptom dieser Hauterkrankung bezeichnet und sie sogar in ein causales Verhältniss gebracht hat. Letztere Beziehung schliesst verschiedene ätiologische Erklärungen der Ectasie der Lymphgefässe in sich ein, so dass es sich verlohnt, hierauf mit einigen Worten einzugehen.

[1]) Ueber Lymphangiome. Archiv für klinische Chirurgie. Bd. 20. S. 641.

[2]) Die krankhaften Veränderungen der Haut. Göttingen 1840. S. 706 u. flg.

[3]) Handbuch der speciellen Pathol. u. Therapie. Bd. 5. 2. Abth. Krankheiten der Blut- und Lymphgefässe, von Lebert. S. 134.

Bekanntlich ist die verbreitetste Erklärung der Genese der Elephantiasis die, dass man mit den initalen oder prodromalen erysipelatösen Hautentzündungen die Lymphgefässe und Drüsen sich lebhaft betheiligen lässt. Es sollen Thrombosen der Lymphgefässe und Verstopfung der zugehörigen Drüsen durch Zellwucherung entstehen, so dass die Lymphstauung sich leicht mechanisch erklären lasse. Die Retention der Gewebssäfte bringe ein neues irritatives Moment und zugleich weiteres Material der Hyperplasie. Ganz im Gegentheil hierzu ist Wernher[1]) der Ansicht, dass bei der Elephantiasis der Regel nach die Lymphgefässe an keinem Orte, weder in ihren Capillarnetzen, noch in ihren Drüsen verstopft sind, sondern dass die Stauung der Lymphe nur in der varicösen Erweiterung ihren Grund hat. Hierdurch werde erst secundär die Elephantiasis veranlasst. Als Ursache der Varicositäten sieht Wernher in erster Linie die Schwere an, ähnlich wie bei den venösen Varicen; er erklärt aber, eine vollständig befriedigende Lösung dieser Frage nicht geben zu können.

Lallemant[2]) nimmt eine Atonie der Lymphgefässwände in Folge der vielen erysipelatösen Entzündungen an. Schliz[3]), der neuerdings eine genauere mikroskopische Untersuchung elephantiastisch veränderter Haut vornahm, kam zu dem Resultate, dass die Lymphgefässe der tieferen Schichten durch Endothelwucherung in ihrer Wandung obliteriren. Aehnliche Endothelwucherungen erwähnt auch schon Virchow[4]) als Befund bei Elephantiasis, wenn auch nicht ausdrücklich von Obliteration die Rede ist. Rindfleisch[5]) fand bei Pachydermia lymphangiectatica scroti eine exquisite Hyperplasie und Neoplasie organischer Musculatur in dicht gestellten und in allen möglichen Richtungen schräg von unten nach oben ausstrahlenden Bündeln. Abgesehen davon, dass durch etwaige Contractur dieser Muskelfasern die Lymphgefässstämmchen comprimirt werden könnten, sei dieses schon durch die Elasticität

[1]) Deutsche Zeitschrift für Chirurgie. Bd. 5. 1875. Beiträge zur Kenntniss der Elephantiasis arabum. S. 429 u. flg.

[2]) Citat nach A. Schliz. Ein Beitrag zur pathologischen Anatomie der Elephantiasis. Archiv der Heilkunde. XV. 1874. S. 153.

[3]) l. c. S. 163.

[4]) Die krankhaften Geschwülste. Bd. I. S. 303.

[5]) Lehrbuch der pathologischen Gewebelehre. 2. Aufl. 1871. S. 277.

des musculösen Parenchyms möglich. Er glaubt daher, die Hyperplasie der Muskelfasern, deren Folge Erschwerung der Lymphcirculation im eigentlichen Corium sei, als die Hauptursache der Lymphangiectasie ansehen zu müssen.

So häufig übrigens Elephantiasis und Lymphangiectasie auch zusammen vorkommen, resp. die erstere die Folge der letzteren sein mag, so ist diese Zusammengehörigkeit doch keine unbedingte, wie hinreichend zahlreiche Fälle von Lymphangiectasien beweisen, die trotz jahrelangen Bestehens keinerlei elephantiastische Veränderung der Haut zur Folge hatten. Was die besonderen Gründe sind, welche die Verschiedenheit bedingen, kann hier nicht entschieden werden. Zur Erklärung aber dieser selbständigen Erkrankungen des Lymphsystems sind verschiedene Momente, die zum Theil den vorher mitgetheilten gleichen, angezogen worden, es soll später darauf zurückgekommen werden.

Zunächst möge die Darstellung des zu besprechenden Falles Platz finden, der nach der Eintheilung von Wegner als Lymphangioma simplex zu bezeichnen wäre, nach derjenigen aber, welche Gjorgjević[1]) angiebt, als Lymphangiectasie, oder Varices der Lymphgefässnetze der Cutis.

Diesen Fall hatte ich als Assistent auf der medicinischen Klinik des Herrn Geheimen Hofrath Prof. Dr. Bäumler zu Freiburg i. B. zu beobachten die Gelegenheit.

A. G., geb. 1856, stammt aus einer Familie, in der mütterlicherseits Lungenphthise hereditär ist. Ihre Geschwister sind gesund; sie selbst machte gleichzeitig mit ihren Geschwistern als Kind von 4 Jahren die Masern durch, welche einen sehr leichten Verlauf nahmen. Im Uebrigen will sie sich subjectiv ganz gesund gefühlt haben, musste aber auf ärztliche Anordnung Jahre lang ein antiscrophulöses Regime einhalten. Ueber den Beginn ihres in Rede stehenden Leidens macht Patientin folgende Angaben:

Im Jahre 1865, in ihrem 9. Lebensjahre, an einem warmen Augusttage, spielte die Kranke mit anderen Kindern am Ufer eines Flusses. Sie hatte an diesem Tage wider Gewohnheit ihre Fussbekleidung abgelegt und lief barfuss umher. Plötzlich wurde sie von ihren Gespielinnen darauf aufmerksam gemacht, dass sie, wie an den Spuren auf den Steinen zu sehen war, eine milchige Flüssigkeit verliere. Pat. hatte durchaus keine abnormen Sensationen gespürt. Erschreckt durch diese ungewöhnliche Erscheinung eilte sie zu ihren Eltern, die sofort einen Arzt zu Rathe zogen, welcher nach einer Untersuchung die Affection für einen Fluor albus erklärte und Injectionen in die Vagina anordnete.

[1]) Gjorgjević, Ueber Lymphorrhoe und Lymphangiome. Archiv für klinische Chirurgie. Bd. XII. S. 693.

Pat. giebt mit Bestimmtheit an, dass sie niemals vor dieser Zeit Spuren eines Ausflusses in der Wäsche bemerkt habe, wie sie von nun an als weissgraue, steife Flecken dauernd sich zeigten.

Da Pat. sich weigerte die Injectionen zu machen, so wurden an deren Stelle Sitzbäder mit Zusatz von Alaun verordnet, welche Pat. ein halbes Jahr lang, aber ohne jeglichen Erfolg, gebrauchte.

Am zweiten Tage nach Beginn der Affection will Pat. zum ersten Male an den grossen Labien zahlreiche, etwa stecknadelkopfgrosse, weisse, schmerzlose Bläschen und zugleich eine mässige Anschwellung der äusseren Genitalien bemerkt haben. Der Ausfluss war so profus, dass täglich 3—4mal Waschungen mit lauem Wasser nöthig waren, ferner trug Pat. seit dieser Zeit eine Art Binde, welche ihr auch das allmählich sich einstellende Gefühl von Spannung und Stechen in den äusseren Genitalien erleichterte.

Durch die grosse Reinlichkeit wurde auch dauernd ein Wundwerden der benachbarten Haut des Oberschenkels verhütet, was um so leichter hätte eintreten können, als schon damals bemerkt wurde, dass Bewegungen eine entschiedene Vermehrung des Ausflusses hervorrufen, während Ruhe ihn bis fast zum Verschwinden verringerte.

Wegen der Fortdauer des Uebels wurde im folgenden Jahre ein anderer Arzt zu Rathe gezogen, der bei einer Untersuchung zwar die Bläscheneruption fand, aber auch der Ansicht gewesen sein soll, dass der Ausfluss nicht dorther, sondern aus der Vagina stamme. Deshalb wurden wieder adstringirende Injectionen angerathen und die Affection der Labien local mit Arg. nitr. in Solution behandelt.

Die Injectionen wurden aber wiederum nicht gemacht, und der Zustand blieb der alte, da auch die Veränderung der Labien sich nicht besserte.

So vergingen weitere vier Jahre, während welcher keine Therapie weiter angewendet wurde, und Pat. sich nur durch scrupulöse Reinlichkeit zu helfen suchte.

In der Mitte etwa des Juli 1869 trat nun ein neues Ereigniss hinzu. Pat. hatte schon öfter an leichtem Husten gelitten, diesem gesellte sich jetzt etwas eitriger Auswurf hinzu, auch wurde das schon längst in den äusseren Genitalien zeitweise empfundene Stechen etwas intensiver. Nachdem diese Erscheinungen ungefähr 8 Tage unter allmählicher Steigerung angedauert hatten, und in den letzten 2 Tagen die Sputa auch leicht sanguinolent gewesen waren, trat in einer Nacht nach vorhergegangenen leichten, abendlichen Fiebererscheinungen eine heftige Lungenblutung ein, welche die Pat. mitten im Schlafe überraschte. Unter starkem Erstickungsgefühle und heftigem Husten soll in kurzer Zeit fast $\frac{1}{2}$ Liter hellrothen, schaumigen Blutes ausgeworfen worden sein. Um 7 Uhr des folgenden Morgens stellte sich die menstruale Blutung zum ersten Male ein, sie war mässig stark. Bald darauf spürte Pat., wie sie unter stärkerem, stechendem Schmerz in den Labien plötzlich sehr nass wurde, sie deckte sich auf und sah zu ihrem Erstaunen eine milchige Flüssigkeit in zahlreichen feinen Strahlen aus den grossen Labien spritzen, sodass sie angeblich im Gesicht davon benetzt wurde. Auch am Abend dieses Tages soll das Ausfliessen noch so stark gewesen sein, dass die Flüssigkeit dem untersuchenden Arzte in das Gesicht gespritzt sei. Das Stechen in den Labien hörte mit Beginn des Ausflusses auf, es blieb nur ein Spannungsgefühl zurück.

Das Ausströmen der Flüssigkeit soll in ungefähr gleicher Stärke etwa 4 Tage angedauert haben, dann verminderte es sich etwas. Am 4. Tage sammelte die Kranke in Folge Aufforderung durch den Arzt in einer untergelegten Bettpfanne angeblich innerhalb 4 Stunden am Nachmittage circa $1\frac{1}{2}$ Liter einer milchigen Flüssigkeit. Dieser ungeheuren Reichlichkeit des Ausflusses entsprechend, hätten die Unterlagen im Bette ungemein oft gewechselt werden müssen.

Im Anschluss an die Hämoptoë treten an der Lunge die Erscheinungen einer ziemlich heftigen rechtsseitigen Pneumonie auf: Stechen auf der rechten Brustseite, Dyspnoe, pneumonische Sputa, hohes Fieber, welches während der ersten Woche täglich 3—4 kühle Bäder nöthig machte. Darauf liessen die Symptome allmählich nach, und nach einer vierwöchentlichen Reconvalescenz war Pat. im Stande in ein Bad zu reisen, um dort eine Trink- und Badekur 4 Wochen lang zu gebrauchen, wonach sie sich sehr gut erholte.

Der Ausfluss, welcher jetzt nach Meinung der Pat. sowohl aus der Scheide wie aus den Labien herrührte, war immer noch so stark, dass täglich 4 — 5mal Wäschewechsel nöthig war und bis zu 12 Binden verbraucht wurden. Eine ärztliche Behandlung fand aber deswegen jetzt und in den folgenden Jahren nicht statt.

Pat. nahm inzwischen Dienst als Kindsmagd und konnte auch ihre Verrichtungen ordentlich besorgen; auch jetzt machte sich der Einfluss stärkerer Körperbewegung auf die Reichlichkeit des Ausflusses constant bemerkbar, und wurde Pat. im höchsten Grade durch die fortwährende Durchnässung ihrer Wäsche und insbesondere auch ihres Schuhwerkes, deren häufiger Wechsel ihr sehr bedeutende Kosten verursachte, belästigt. Sie suchte deshalb im Juli 1871 Hülfe im Spital zu B. nach.

Bei der im Halbdunkel des Abends vorgenommenen ersten Untersuchung wurden die Bläschen an den Labien nicht bemerkt, und das Leiden für ein Fluor albus gehalten und dementsprechend mit Sitzbädern und Injectionen 8 Wochen lang, während welcher Pat. meist zu Bette war, mit ziemlich gutem Erfolge behandelt, so dass der Ausfluss sich wesentlich verminderte. Nach Meinung der Pat. schwand der Vaginalausfluss, während der Ausfluss aus den Bläschen der Labien fortbestanden hätte.

Die Regel war seit dem ersten Male im Jahre 1869 nicht wiedergekehrt, auch hatten sich seither keine prodromalen Molimina gezeigt. Seit Anfang Juni 1873 aber traten allmählich zunehmende anhaltende, zusammenziehende Schmerzen im Unterleibe, sowie Stechen in beiden Leistengegenden auf. Nach kurzer Zeit stellte sich auch wieder Husten mit gelblichem Auswurf nebst Stechen in der rechten Brustseite ein; hierdurch veranlasst, liess sich Pat. wieder in das Spital zu B. aufnehmen. Dort suchte man durch heisse Fussbäder mit Senfzusatz und durch Schröpfköpfe an den Oberschenkeln die menstruale Blutung, als deren Prodrome oben erwähnte Symptome betrachtet wurden, herbeizuführen, was auch nach 14 Tagen gelang. Die Blutung war ziemlich stark, dauerte 5 Tage und mit ihr hörten die übrigen Beschwerden mit Ausnahme des Hustens nebst gelbem Auswurf auf. Bei einer zu dieser Zeit vorgenommenen Genitalexploration wurden auch wieder die fraglichen Bläschen entdeckt, und erregte es besonders die Aufmerksamkeit, dass bei Druck bedeutend mehr milchige Flüssigkeit sich entleerte und zwar wiederum im Strahle, als dem Volumen der Bläschen zu entsprechen schien. Es wurden an-

geblich Ueberschläge mit Sublimatlösung gemacht, aber ohne wesentlichen Erfolg gegen die Secretion.

Zur Hebung des Allgemeinzustandes musste Pat. dann noch einen Monat lang kalte Flussbäder gebrauchen, worauf sie wieder in Dienst treten konnte.

Die Menstruation blieb etwas unregelmässig, war immer mit lebhaften Schmerzen im Unterleibe und Stechen in den Leistengegenden und Labien verbunden. Die Secretion milchiger Flüssigkeit aus den Labien wurde zur Zeit der Regel nur insofern beeinflusst als 2—3 Tage vor der Regel die Bläschen für einen halben bis ganzen Tag roth, wie mit Blut gefüllt ausgesehen hätten, der Ausfluss habe während dieser Zeit sistirt, insbesondere sei keine blutige Flüssigkeit ausgetreten.

So blieb der Zustand mit unwesentlichen Aenderungen bis 1877. Damals entwickelte sich ohne bekannte Veranlassung ein Abscess im linken grossen Labium, in Folge dessen Pat. sich am 26. Juli in das Krankenhaus zu K. aufnehmen liess. Hierselbst wurde der Abscess am dritten Tage gespalten und bei dieser Gelegenheit auch die Affection der Labien constatirt und mannichfache Heilversuche mit Kamillenbädern, Bleiwasser- und Sublimatumschlägen aber ohne Erfolg gemacht. Ein gleichzeitig mit dem Abscess aufgetretener Vaginalfluor sei aber erfolgreich mit adstringirenden Injectionen behandelt worden. Seitdem soll jegliche Vaginalsecretion aufgehört haben, während der Ausfluss aus den grossen Labien fortdauerte und nur durch vermehrte oder verminderte körperliche Bewegung beeinflusst wurde. Insbesondere verminderte anhaltende Bettruhe den Ausfluss bis zum Verschwinden.

Trotz dieser angeblich enormen andauernden Säfteverluste schien die Allgemeinernährung und der Kräftezustand nicht sehr hochgradig beeinträchtigt worden zu sein, wenigstens fühlte sich Pat. durch die Besorgung ihrer Dienstobliegenheiten nicht besonders stark angestrengt. Fast in jedem Sommer hatte sie aber für einige Wochen über allgemeines Unwohlseinsgefühl, Mattigkeit, Schwindel, Kopfschmerzen, Appetitlosigkeit, leichte Dyspnoe, Husten etc. zu klagen, so auch im Sommer 1879. Sie liess sich zunächst privatim von einem Arzte behandeln, der ihr, als nach 14 Tagen Bettruhe und entsprechende Therapie keine erhebliche Besserung der Erscheinungen eintrat, sowohl deswegen als hauptsächlich der Genitalaffection wegen, von welcher sie ihm Mittheilung gemacht hatte, die Aufnahme in das hiesige Hospital anrieth.

Pat. befolgte diesen Rath, und liess sich am 2. August 1879 in die Klinik aufnehmen. Sie klagte damals noch über die vorher angegebenen Beschwerden, von dem Genitalleiden machte sie erst später und zögernd Mittheilung, einzelne anamnestische Daten wurden erst bei ihrem zweiten Aufenthalte, ein Jahr später, in der Klinik erhalten. Pat. hatte eben durch die vielfachen früheren erfolglosen Heilversuche die Hoffnung auf eine Heilung aufgegeben, und wollte sich nicht von Neuem den ihr peinlichen Untersuchungen und Proceduren unterziehen. In Folge hiervon wurde z. B. die angebliche Veränderung der Bläschen vor Eintritt der Menses klinisch nicht beobachtet.

Die damals 23jährige Pat. präsentirte sich als ein gracil gebautes Individuum mit ziemlich guter Entwicklung der Musculatur und des Fettpolsters. Das Körpergewicht betrug 101 Pfund. Es bestand ein gewisser Grad von Anämie. Temperatur, Puls und Respiration boten keine Abnormität. Die Untersuchung der Lungen ergab eine leichte Dämpfung über der rechten Clavikel, sonst aber auf beiden

Lungen keine abnormen percutorischen Verhältnisse. Rechts vorn oben fand sich verlängertes Exspirium, links vorn oben mehr unbestimmtes Athmen, links vorn unten dauernd Rhonchi sonori. Hinten beiderseits keine objectiven pathologischen Erscheinungen. Pat. hustete nicht sehr viel und expectorirte dabei etwas schleimigeitriges Sputum. Zu Anfang wurde ein Ipecacuanhainfus mit Morphium, dann Emserwasser gegeben und die katarrhalischen Erscheinungen besserten sich hierbei allmählich, ebenso schwanden die übrigen Beschwerden.

Da Pat. schon vorher zwei Wochen bettlägerig gewesen war und auch im Spital zu Bette liegen musste, so hatte der Ausfluss ganz aufgehört und nur zufällig wurde die Aufmerksamkeit auf dieses Leiden der äusseren Genitalien gelenkt.

Es fanden sich damals beide Labien kaum etwas vergrössert, durchaus weich und in keiner Weise elephantiastisch verändert. Ihre Oberfläche war mit sehr zahlreichen bis zu stecknadelkopfgrossen dünnwandigen Bläschen bedeckt, deren milchiger Inhalt sich durch Druck nach innen hin entleeren liess und welcher mikroskopisch untersucht reichlich kleine, farblose Rundzellen, Lymphkörperchen, enthielt. Ein spontaner Ausfluss aus diesen Bläschen bestand damals ebensowenig als ein Vaginalfluor.

Behufs mikroskopischer Untersuchung wurde ganz oberflächlich ein Stückchen Cutis mit ein paar Bläschen darauf abgetragen und mittelst eines Mikrotoms in Schnitte senkrecht zur Oberfläche zerlegt. Es zeigte sich, dass die Bläschen dicht unter der Epidermis lagen, sie waren meist mit einer endothelartigen Zellenschicht ausgekleidet und von dem umgebenden Bindegewebe der Cutis durch keine besondere Membran getrennt. An einzelnen Stellen befand sich zwischen dem Endothel der Blase und den Zellen der Epidermis noch eine dünne Bindegewebslage, an anderen dagegen schienen die Epidermiszellen die obere Decke der Bläschen zu bilden. Wo der Inhalt noch vorhanden war, stellte er sich als ein aus äusserst zarten, feinen Fäden bestehendes Netzwerk dar, welches vereinzelte lymphoide Zellen einschloss. Das untersuchte Stück war in der obersten Papillarschicht der Cutis abgetragen, so dass über das Verhalten der übrigen Gewebe nichts eruirt werden konnte. Es verdient hervorgehoben zu werden, dass aus der verwundeten Hautstelle kein besonderer Erguss von Flüssigkeit stattfand und die Heilung der kleinen Wunde unbeanstandet vor sich ging. Eine bestimmte Diagnose dieser Affection wurde damals nicht gestellt, sondern nur die dem äusseren Ansehen nach sich aufdrängende Aehnlichkeit der einzelnen Bläschen mit denen des sogenannten Molluscum contagiosum erwähnt, und im übrigen eine beginnende Lungenphthise angenommen.

Pat. verliess nach vierwöchentlichem Aufenthalte, von ihren katarrhalischen Erscheinungen befreit, das Spital. Das Körpergewicht war gleich geblieben.

Nach ihrer Entlassung kehrte Pat. wieder in ihre Stellung als Zimmermädchen in einem Gasthof zurück. Mit der vermehrten körperlichen Bewegung stellte sich auch bald wieder der Ausfluss ein und dauerte mit geringen Remissionen anhaltend fort. Im Uebrigen befand sich Pat. während des nächsten Jahres ziemlich wohl. Ende September suchte die Kranke wieder die Klinik auf, sie klagte über kolikartige Schmerzen im Unterleibe besonders links, Stechen auf der linken Brustseite, etwas Husten, allgemeine Mattigkeit. Seit einiger Zeit litt Pat. an ziemlich hartnäckiger Verstopfung.

Es wurde nun folgender Befund notirt: Pat. ist von Mittelgrösse und gracilem Körperbau. Haut und sichtbare Schleimhäute von ziemlich normaler Blutfülle. Die Wangen sind leicht geröthet mit etwas cyanotischem Anflug. Temperatur 36,8.

Das Fettpolster nur wenig, die Musculatur aber ziemlich gut entwickelt. Körpergewicht 110 Pfund.

Der Hals ist lang; die Thyreoidea nicht vergrössert: keine Lymphdrüsenaffectionen, keine Venenerweiterungen am Halse.

Der Thorax ist mässig breit, von geringem Tiefendurchmesser, wenig gewölbt, besonders in den oberen vorderen Partien etwas abgeflacht.

Die Athmungsexcursionen geschehen beiderseits gleich, 26 p. m., der Respirationstypus ist rein costal.

Die Percussion der Lungen ergiebt rechts über und auf der Clavikel einen etwas kürzeren und höheren Schall als links. Weiter abwärts findet sich rechts normaler Lungenschall bis zum unteren Rande der VI. Rippe in der Parasternallinie. Links vorn normaler Lungenschall bis zum 4. Rippenknorpel. Hinten keine erhebliche Percussionsdifferenz, eher erscheint links hinten oben der Schall um ein Geringes höher als rechts. Auscultation ergiebt über beiden Lungenspitzen unbestimmtes Athmen, nirgends aber Rasselgeräusche.

Die relative Herzdämpfung beginnt am 3., die absolute am 4. Rippenknorpel und am linken Sternalrande. Der Spitzenstoss befindet sich im 5. Intercostalraum einwärts der Mammillarlinie. Die Herztöne sind rein. Die Herzaction ist regelmässig, 64 p. m.

Das Abdomen ist weich, nicht aufgetrieben, in der Magengegend etwas druckempfindlich. Magengrenzen normal. Kein abnormer Inhalt in der Bauchhöhle zu fühlen. Leber und Milz zeigen keine pathologischen Veränderungen.

„Gegen die Inguinalgegenden hin erscheint die Haut vom Mons veneris nach auswärts etwas vorgewölbt und fühlt sich weich elastisch an. Die Inguinallymphdrüsen sind kaum durchzufühlen, sehr klein. Die Kranke klagt über fortwährende, drückende Schmerzen über der Symphyse, diese Gegend ist auch etwas druckempfindlich, was die seitlichen Unterbauchgegenden und Inguinalgegenden nicht sind.

Beide grosse Labien sehr wenig fetthaltig, zeigen eine runzelige Oberfläche, welche bedingt ist durch discret stehende, hirsekorngrosse und kleinere, etwas heller gefärbte Prominenzen, welche an einzelnen Stellen, namentlich am Uebergang der rechten grossen Lippe in den Mons veneris, dichter stehen und theilweise confluiren. Nur an wenigen Stellen bekommt man mehr den Eindruck varicöser, gewundener, in der Cutis verlaufender Kanäle. Auf die Haut des Mons veneris und die Oberschenkel geht die Affection nicht über, und nach innen zu ist sie begrenzt durch den Theil der Labien, an welchem die Cutis in die Schleimhaut übergeht. Nach vorne sind nur an der Wurzel des Praeputium clitoridis einige kleine Knötchen zu sehen. Die Knötchen bieten dem Gefühl keine Resistenz, lassen sich durch Spannen der Haut vollständig zum Verschwinden bringen, und sollen, nach Angabe der Pat., nach längerem Gehen und Stehen prall anschwellen.

Hervorzuheben ist, dass die Haut der grossen Labien durchaus weich und in keiner Weise hypertrophirt oder elephantiastisch verändert ist, dass ferner die Nymphen sowohl an der Aussen- wie Innenseite vollkommen unverändert sind. Der

Introitus vaginae zeigt ebenfalls keinerlei Veränderungen, auch gegen das Rectum hin ist nichts Abnormes wahrzunehmen.“ (Prof. Bäumler.)

An den Unterextremitäten war nichts Abnormes zu constatiren, insbesondere keinerlei Umfangsdifferenz nachzuweisen.

Der Harn wurde in normaler Menge secernirt und enthielt zu keiner Zeit abnorme Bestandtheile, besonders kein Albumin.

In der ersten Zeit entwickelte sich eine leichte Conjunctivitis und bald darauf eine Angina, beide Affectionen schwanden aber bald unter geeigneter Behandlung und nachdem auch die übrigen Beschwerden bei einem entsprechenden Verhalten allmählich nachgelassen hatten, wurde dem Leiden an den äusseren Genitalien näher getreten. Nach Angabe der Kranken war zwar auch diesmal der noch bis in die letzte Zeit vorhanden gewesene Ausfluss aus den Bläschen in Folge der anhaltenden Bettruhe bedeutend geringer geworden, doch zeigten sich auch jetzt noch immer grauweisse Flecken in der Wäsche, die offenbar von einem geringen Aussickern herrühren mussten. Bei der Inspection liess sich denn auch kein eigentliches Ausfliessen mehr beobachten, nur war die Oberfläche der Labien feucht und in der Fossa navicularis hatte sich etwas trübe Flüssigkeit angesammelt. Vermuthlich haben ähnliche Befunde bei früheren Untersuchungen Anlass gegeben zur Annahme eines Fluor albus vaginae.

Es wurde nochmals ein Stückchen zur mikroskopischen Untersuchung aus einem Labium excidirt und zwar diesmal etwas weniger oberflächlich, wie im vorigen Jahre, und nun zeigte sich, dass unmittelbar nach der gesetzten Verletzung aus der Schnittfläche eine milchige Flüssigkeit ausfloss, deren sofort unter dem Mikroskope vorgenommene Untersuchung einen weiter unten zu erwähnenden Befund gab. Der Ausfluss aus der verletzten Stelle dauerte nun mehrere Tage an und gelang es wiederholt grössere Quantitäten des Ausgeflossenen zu sammeln, so z. B. in einer Nacht 160 ccm, wobei noch eine unbestimmte Menge verloren gegangen sein soll.

Die Flüssigkeit war von milchweisser Farbe mit leicht gelblicher Beimischung, hatte alkalische Reaction, gerann beim Erhitzen und setzte beim längeren Stehen ein weiches röthliches Gerinnsel ab. Mikroskopisch zeigte die Flüssigkeit nur einen verhältnissmässig sehr spärlichen Gehalt an lymphoiden Elementen, fast ebenso zahlreich fanden sich rothe Blutkörperchen. Die milchige Beschaffenheit erwies sich als ausschliesslich hervorgebracht durch eine ungeheure Menge feinster, staubähnlicher Körperchen, die meist in lebhafter Molecularbewegung begriffen waren. Die weitere Untersuchung ergab, dass diese Körnchen Fettstäubchen waren, mithin die Flüssigkeit die grösste Aehnlichkeit mit Chylus hatte.

Die von Herrn Prof. Dr. Latschenberger im hiesigen physiologischen Institute vorgenommene chemische Analyse ergab folgendes Resultat:

„20 ccm wiegen 19,9883 g, daher das specifische Gewicht = 0,99941 (des Fettes wegen geringer als das des Wassers).

Wasser . . .	93,32 pCt.
Festen Rückstand	6,68 -
Eiweiss . . .	4,12 -
Fett	1,75 -
Asche	0,81 -

In der Flüssigkeit befand sich ein ganz kleines Fibringerinnsel, vollgefüllt mit rothen Blutkörperchen; es wurde dasselbe nicht quantitativ bestimmt, da der grossen Zahl der rothen Blutkörperchen wegen einen bedeutenden Theil des Resultates die Stromata der Körperchen beanspruchen würden. Die Flüssigkeit war milchweiss und vollgefüllt mit moleculären Fetttröpfchen, die Molecularbewegung zeigten; im Fibringerinnsel waren grössere Fetttropfen. Aether allein entzieht der Flüssigkeit alles Fett. Mit Natronlauge versetzt rahmt die Flüssigkeit wie Milch, die Fetttröpfchen sammeln sich in den obersten Schichten."

Nach diesen Befunden musste nunmehr die Diagnose, da auch das neuerdings excidirte Stück dasselbe Bild mikroskopisch gab wie das frühere Präparat, auf eine Ectasie der Lymphgefässe, und zwar zunächst der in der oberflächlichen Schicht der Cutis gelegenen, gestellt werden, welche spontan durch Zerreissung der Bläschen resp. durch Verletzung bei der Excision zu einer Lymphorrhagie geführt hatte.

Sobald diese Erkenntniss gewonnen war, drängte sich der weitere Schluss auf, dass diese nach Angabe der Pat. zeitweise äusserst profusen Ergüsse einer eiweissreichen Flüssigkeit, deren Verlust für die Oeconomie des Körpers keineswegs gleichgültig sein kann, ganz besonders für ein aus phthisischer Familie stammendes und höchstwahrscheinlich selbst schon mit einer Spitzenaffection behaftetes Individuum im höchsten Maasse bedenklich sein mussten.

Zwar schien dieser Säfteverlust bei der Kranken durch die Nahrungsaufnahme ziemlich vollständig compensirt worden zu sein, aber der schädliche Einfluss davon hätte sich über kurz oder lang mit Sicherheit bemerkbar machen müssen. Dazu kam noch die Erwägung, dass dieser Zustand für die Kranke ein in hohem Maasse belästigender, geradezu qualvoller, die Arbeitsfähigkeit beeinträchtigender war. Durch Beseitigung des Uebels wäre also der Kranken in mannichfacher Hinsicht ein grosser Dienst geleistet worden.

Da die Aetiologie des Leidens eigentlich ganz unbekannt war, so konnte man von dieser Seite her keine Indicationen für die Therapie aufstellen. Der nächste Gedanke richtete sich naturgemäss darauf, die vor Augen liegende Affection, die Bläschen zu zerstören. Wie die Anamnese ergab, waren in dieser Absicht schon vielfache Versuche, aber gänzlich erfolglos, mit Adstringentien und Aetzmitteln angestellt. Wiederholt waren Arg. nitr., Sublimat., Tannin, Bleipräparate längere Zeit, ohne Heilung zu erzielen, angewandt worden; ihre Wirkungslosigkeit konnte man sich übrigens wohl aus theoretischen Gründen ableiten.

Zwei Momente konnten füglich nur die nächstliegenden Ursachen der Lymphectasie sein. Entweder war der Lymphdruck aus irgend einem Grunde über die Norm vermehrt, oder die Resistenz des Gewebes gegen den normalen Druck war irgendwie verändert. In beiden Fällen war also Hoffnung vorhanden, wenn an Stelle des erkrankten Gewebes ein resistenteres, d. h. eine Narbe, gesetzt würde, eine vielleicht dauernde Heilung zu erzielen.

Einfache Abtragung der kranken Theile mit dem Messer hätte wohl zum Ziele führen können, aber es musste doch die Möglichkeit berücksichtigt werden, dass auch die tiefer liegenden, durch den Schnitt freigelegten Lymphgefässe ectasirt waren. Es würde dies möglicherweise zur Folge gehabt haben, dass erstens eine sehr starke Lymphorrhagie eingetreten wäre, die eine Heilung mehr oder minder

verhindert haben würde, und dass zweitens die Gefahr einer septischen Infection sehr nahe gerückt worden wäre, da eine erfolgreiche Antisepsis an dieser Localität kaum ausführbar war, und ein rascher Verschluss der vielen, vermuthlich relativ grossen, zur Aufnahme und Fortleitung infectiöser Prozesse höchst geeigneten Oeffnungen durch Gerinnungen gewiss sobald nicht zu erwarten war. Allen diesen Eventualitäten konnte am Besten vorgebeugt werden, wenn zur Entfernung der kranken Theile das Cauterium actuale in irgend einer Form angewendet wurde.

Im Sinne dieser Erwägungen nahm Herr Prof. Dr. Maas am 16. Nov. 1880 die Operation in folgender Weise in seiner chirurgischen Klinik vor. Es wurden in der Chloroformnarcose die grossen Labien nach Entfernung des Haarwuchses mit einer Langenbeck'schen Blattzange soweit, als nöthig erschien, gefasst und fixirt und alsdann mittelst des Thermocauter nach Pacquélin die vorstehenden Theile ganz langsam, um möglichst tiefe Schorfe und weitgehende Gerinnungen zu erzeugen, abgebrannt. Nach geschehener Abtragung wurden die benachbarten Hautpartien, soweit noch sich die Bläscheneruption zeigte, energisch mit dem knopfförmigen Brenner tractirt, um womöglich sämmtliche Ectasien zu zerstören.

Die Brandwunden wurden mit Stahl'scher Salbe, welche einen Zusatz von Salicylsäure erhalten hatte, bedeckt und nahmen hierunter einen völlig normalen Heilungsverlauf. Zwölf Tage nach der Operation hatten sich die Wunden völlig gereinigt und zeigten gute Granulationen, und nach weiteren vier Wochen war alles vernarbt. Die Temperatur war constant normal. In den ersten Tagen nach der Operation musste wegen Retention des Harnes katheterisirt werden; die subjectiven Beschwerden der Pat. beschränkten sich im Uebrigen auf leichtes Brennen an den Wunden. Wegen mangelhaften Schlafes musste Abends längere Zeit 1,0 Chloralhydrat verabfolgt werden.

Die Eitersecretion hielt sich in mässigen Grenzen, zu keiner Zeit waren Andeutungen vorhanden, dass die Lymphorrhagie wiederkehren wolle.

Die Heilung der Kranken war eine vollständige und bis zur Entlassung derselben, Ende März, eine dauernde. Freilich konnte Pat. zuerst wegen einer intercurrenten katarrhalischen Angina, dann wegen von Neuem eintretender und mit leichtem Fieber einhergehender katarrhalischer Erscheinungen seitens der Respirationsorgane und schliesslich noch wegen eines Dickdarmkatarrhes nur verhältnissmässig wenige Tage ausserhalb des Bettes sein und umhergehen, aber immer doch noch hinreichend lange, um sagen zu können, dass die Operation allen zu stellenden berechtigten Ansprüchen in vollem Maasse genügt habe.

Am Tage der Entlassung wurde noch folgender Befund aufgenommen: „Die Narbe am rechten Labium ist fast linear, blass, die am linken ebenso, nur nach hinten etwas breiter, aber ganz flach. Das linke Labium ist in Folge von Excision eines grösseren Stückes etwas verkleinert. Von den bläschenförmigen Gebilden ist gegenwärtig gar nichts zu sehen. Die Haut hat durchaus die gewöhnliche Beschaffenheit, namentlich ist auch die Innenfläche der grossen Labien, die Oberfläche der kleinen Labien und die sonstige Schleimhaut von ganz normaler Beschaffenheit. Auch am Hymen und einer sichtbaren Falte der Vaginalschleimhaut ist nichts Abnormes zu sehen. In der Hymenalöffnung etwas glasiger, vollständig durchsichtiger Schleim." (Prof. Bäumler.)

Die Veränderungen an den Lungen haben keine Fortschritte mehr gemacht. Das Körpergewicht, welches bis auf 101 Pfund gesunken war, hatte sich vor der letzten Affection, dem Dickdarmkatarrh, wieder auf 106 Pfund innerhalb der Zeit vom 9. bis 24. Februar gehoben, durch den Katarrh sank es um 2 Pfund.

Mikroskopische Untersuchung der mit dem Cauterium actuale abgetragenen Stücke.

Die abgetragenen Stücke wurden nach der Härtung in Alkohol mittelst Mikrotom in feine Schnitte senkrecht zur Oberfläche und Längsrichtung der Labien zerlegt, und diese möglichst der Reihe nach untersucht, auf welche Weise es gelang, dieselben Gefässe und Hohlräume nebst ihrem Inhalte durch verschiedene Präparate zu verfolgen.

Zur Färbung der Schnitte wurden die üblichen Tinctionsmittel angewendet: Borax- und Alauncarmin, Hämatoxylin und verschiedene Anilinfarben, ohne dass sich bei einer dieser Methoden ein erheblicher Vortheil vor den anderen herausgestellt hätte, die Silberimprägnation nach der Methode von Thiersch[1]) gab zwar im Allgemeinen leidlich brauchbare Bilder, aber das Wesentliche, der Silberniederschlag in den Grenzlinien der endothelialen Zellen gelang nicht mehr an den Alkoholpräparaten.

Die Mehrzahl der Präparate umfasste die Cutis beinahe in ihrer ganzen Dicke, wenigstens kamen noch oberhalb der unteren Grenze der Schnitte einzelne Knäuel von Schweissdrüsen und schon kleinere Anhäufungen von Fettzellen vor. In Folge dessen liess sich auch mikroskopisch feststellen, dass an der Cutis keinerlei hypertrophische Vorgänge stattgefunden hatten. Die hauptsächlichsten, aber passiven, pathologischen Veränderungen zeigten sich in und dicht unter der Papillarschicht. Es fanden sich daselbst zahlreiche Hohlräume von der verschiedensten Grösse und Gestalt. Ihre Vertheilung war eine durchaus unregelmässige, an grösseren Strecken der Schnitte kamen oft gar keine solche Hohlräume oder nur vereinzelte vor, an anderen umschriebenen Stellen waren sie dicht gedrängt, sozusagen eine cavernöse Umwandlung des Gewebes andeutend. Die meist im Querschnitt getroffenen Räume waren bald von mehr kugliger Gestalt, bald waren sie von sehr unregelmässig buchtigen Wandungen umgeben, bald waren sie mehr länglich und spaltförmig. An allen

[1]) Frey, Das Mikroskop. 6. Aufl. S. 103.

liess sich eine Auskleidung durch eine zusammenhängende einfache Lage, auf dem Querschnitt spindelförmig erscheinender Zellen, eine weitere abgrenzende Schicht gegen das Cutisgewebe aber nirgendwo nachweisen.

In vielen dieser Räume sah man von unten her mehr oder minder weite ebenfalls wandungslose Kanäle einmünden, die mit denselben spindelförmigen Zellen in zusammenhängender Lage ausgekleidet waren. Dass letztere Zellen in Wirklichkeit nicht spindelförmig sondern polygonale plattenförmige Zellen darstellen, liess sich erkennen aus der relativ grossen Distanz der zugehörigen Kerne von einander an Stellen, wo die Endothellage der Fläche nach zu übersehen war. Die subepithelialen Hohlräume standen auch nicht selten unter sich in Verbindung, entweder waren sie einander so nahe gerückt, dass die trennende Wand in grösserem oder geringerem Umfange geschwunden war, oder die Communication bestand in einem der vorhin erwähnten Kanäle. Dies war zuweilen in der Weise der Fall, dass die Blasen rosenkranzartige Ectasien oder Varicositäten eines von unten her schräg aufsteigenden Gefässes darstellen.

Der Inhalt dieser Räume, wo er nicht bei den verschiedenen Manipulationen der Färbung etc. ausgefallen war, stellte sich als eine theils feinkörnige theils fein netzförmige, durch die Tinctionen fast ungefärbte Masse dar, die wenig zahlreiche kernhaltige, lymphoide Rundzellen einschloss. Was nun die relative Lage der Hohlräume zu dem Gewebe der Cutis anbetraf, so lag ein Theil dicht unterhalb der Basis der Papillen, andere befanden sich im unteren Theile der letzteren, diesen ausdehnend, oder die erwähnten spaltförmigen Räume durchzogen die Papillen bis dicht an ihre Spitze hinauf. Nicht wenige Hohlräume hatten eine oder mehrere Papillen aufgebläht, gewissermaassen verdrängt, sodass nur eine ganz dünne Schicht Bindegewebe die Zellen der Epidermis von ihnen trennte, oder diese Schicht fehlte auch ganz und die den Boden und die Seitenwände auskleidende Lage von Endothelzellen legte sich an die untersten Zellen der ebenfalls dann sehr verdünnten Epidermis an, sodass schliesslich nicht mehr zu entscheiden war, ob nicht die Epidermiszellen direct die obere Decke des sich alsdann blasenartig über das Niveau der übrigen Haut erhebenden Raumes war. An manchen Blasen war auch die obere Decke eingerissen.

Die Grösse dieser Räume war eine sehr beträchtliche, sehr viele waren makroskopisch bequem sichtbar. Im Mittel betrug ihr Durchmesser 0,120 mm, während bei den einzelnen wegen der unregelmässigen oft spaltförmigen Gestalt die verschiedenen Durchmesser sehr verschieden gross waren, z. B. 0,019 : 0,082 oder 0,095 : 0,286 : 0,318 mm. Im Allgemeinen lagen die kleineren Räume in den obersten Schichten der Cutis subpapillär, während die grösseren etwas tiefer lagen, entsprechend dem Stratum externum und internum der Lymphgefässcapillaren oder Lederhaut; für die ersteren giebt Teichmann[1]) die Durchmesser von 0,018 bis 0,054, für die letzteren von 0,094 bis 0,144 an. Die allergrössten Blasen fanden sich natürlich an der Stelle des geringsten Widerstandes subepithelial in den oder an Stelle der Papillen mit Durchmesser bis 0,720 mm.

Die Epidermis und die Papillen der Cutis zeigten ausser den passiven in Folge Dehnung durch die Blasen keine besondere Veränderung, ganz besonders waren hyperplastische Vorgänge an ihnen nicht nachweisbar. Die Messung der Dicke der gesammten Epidermis ergab Zahlen wie 0,095 und 0,127 mm, die also gut mit den Durchschnittszahlen von C. Krause[2]) für die Gesammtoberhaut, nehmlich 0,0751 bis 0,1735 mm stimmen.

Die Höhe der Papillen wurde zu 0,127 bis 0,228 mm gefunden, also ebenfalls in normalen Grenzen sich bewegend. Auch die Lederhaut überschritt, wie Vergleiche mit Präparaten normaler Labien zeigten, keineswegs die gewöhnliche Dicke. Ebensowenig war an den Blutgefässen der Cutis etwas Abnormes zu erkennen, insbesondere war mit Bestimmtheit keinerlei Dilatation derselben vorhanden, wie sie Klebs in seinem Falle beschrieben hat. Eines noch wäre vielleicht als nicht ganz normal zu erwähnen, an verschiedenen Stellen, die sich aber durchaus nicht etwa durch reichliche Lymphangiectasien auszeichneten, fanden sich in der Papillarschicht der Cutis reichlichere Anhäufungen von Rundzellen, vielleicht stammten diese doch aus benachbarten Lymphräumen her.

Was nun die Verbindungsäste der äusseren und inneren Lymphcapillarschicht, welche bekanntlich mehr oder weniger schräg verlaufen, anbetrifft, so waren einzelne davon sicher ebenfalls bedeutend dilatirt, wenigstens konnte man die mehr schräg verlaufenden

[1]) Das Saugadersystem. S. 62.

[2]) Frey, Handbuch der Histologie. 4. Aufl. S. 625.

spaltförmigen Räume, welche durch ihre Wandungslosigkeit, d. h. durch ihre einfache Endothellage als einzige abgrenzende Schicht sich als lymphatische kennzeichneten und in etwas tieferer Schicht lagen, als diese dilatirten Verbindungsäste ersehen. In einigen wenigen Präparaten fanden sich aber ganz normale, durch ihren natürlichen Inhalt gewissermaassen injicirte Lymphcapillaren, welche die Lage der normalen Schichten andeuteten.

Talgdrüsen, Haarbälge, Schweissdrüsen liessen nirgend etwas Abnormes erkennen. Etwas höchst Auffallendes fand sich dagegen in dieser Gegend, entsprechend den tiefsten Schichten der Cutis und oberen Lagen des Unterhautbindegewebes, welch' letztere an den meisten Präparaten noch miterhalten waren. Neben den ziemlich grossen venösen und arteriellen Blutgefässen mit relativ dünner Wandung, welche durch ihren Inhalt an rothen Blutkörperchen leicht erkennbar waren, fanden sich eigenthümliche äusserst dickwandige Gefässquerschnitte, über deren Natur anfangs nicht recht in's Klare zu kommen war, bis endlich sich Präparatstellen fanden, wo der Inhalt der Gefässe noch erhalten war. Dieser stellte sich als eine aus einem sehr feinen geronnenem Fibrin gleichendem Netzwerk bestehende Masse dar, welche hin und wieder kernhaltige farblose Blutzellen einschloss und mithin als Lymphe angesprochen werden musste. Die Gefässe waren seltener rund, sondern meistens von einer Seite her abgeplattet, oder die Lumina waren fast aufgehoben, die Wandungen dementsprechend gefaltet, wahrscheinlich war dies Folge der Compression durch die Blattzange, die ja in nächster Nähe gelegen hatte, daher mussten meist zwei Durchmesser gemessen werden, und ergaben sich für die Lumina durchschnittlich Zahlen wie 0,259 : 0,790, oder bei einem abgeplatteten Gefäss mit Fibringerinnseln und zahlreichen kernhaltigen Zellen, an welchen merkwürdiger Weise nur die nach der Epidermis zu liegende obere Wand verdickt und gefaltet war, während die untere Wand in flachem Bogen verlaufend nur durch eine Endothellage gebildet wurde, der sich noch einige spindelförmige Zellen in 2- bis höchstens 3facher Schicht anlagerten, betrug das Lumen 1,0777 : 0,4698 mm, die obere Wandung war 0,1437, die untere 0,01437 mm dick. Betont mag werden, dass nur Gefässe gemessen wurden, die ihren Inhalt an geronnener Lymphe noch enthielten. Diese enorm verdickten Wandungen zeigten sich gebildet von in

Bündeln geordneten ziemlich langen Spindelzellen mit spindelförmigem Kern, die mithin als glatte Muskelfasern angesehen werden mussten. Eine schichtweise Lagerung entsprechend der Adventitia, Media und Intima fand sich nirgends recht deutlich ausgesprochen, wenn auch zuweilen Andeutungen von einer solchen Schichtung vorhanden waren, so verliefen meistentheils die Zellen einzeln oder bündelweise zusammengefasst ziemlich unregelmässig durcheinander. Man konnte höchstens sagen, die inneren Zellen schienen mehr in der Längsrichtung, die äusseren mehr in der Quere zu verlaufen. Die innere Auskleidung wurde überall durch das einschichtige Endothel gebildet, wie in den höher liegenden ectatischen Räumen. Eine directe Communication mit letzteren konnte allerdings nicht beobachtet werden, nichtsdestoweniger ist doch nicht zu bezweifeln, dass diese mit ausserordentlich hypertrophirten Wandungen versehenen Gefässe die Anfänge der im subcutanen Bindegewebe verlaufenden Lymphgefässstämme bildeten.

Die aus den klinischen Symptomen, namentlich dem Ausfliessen einer chylösen Flüssigkeit bei der zweiten Excision einzelner Knötchen gestellte Diagnose findet mithin in dem mikroskopischen Befunde ihre Bestätigung.

Ueber den eigentlichen Beginn des Leidens bei unserer Kranken lässt sich nur soviel mit Bestimmtheit behaupten, dass derselbe bedeutend früher anzunehmen ist, als die Affection für die Kranke bemerkbar wurde. Die anatomischen Vorbedingungen einer solchen Lymphorrhagie sind offenbar derartige, dass man einen acuten Beginn von der Hand weisen kann. Fast in allen Fällen wird berichtet, dass der Flüssigkeitsaustritt das erste Symptom war, welches die Kranken auf ihr Leiden aufmerksam machte, und fast constant trat er plötzlich und zwar bei Gelegenheit irgend einer stärkeren Körperbewegung ein. So erzählt Demarquay[1]) von einem jungen Manne, der eines Tages bei einer körperlichen Uebung eine Durchnässung seiner Beinkleidung verspürte. Es zeigte sich, dass eine farblose Flüssigkeit an der oberen, inneren Seite des Oberschenkels aus zahlreichen, kleinen, leicht eindrückbaren, hohlen Wärzchen ausfloss. Fetzer[2]) beobachtete eine

[1]) (Mém. de la Soc. de Chir. T. 3. p. 139) nach Wernher, Deutsche Zeitschrift f. Chir. Bd. 5. 1875. S. 437.

[2]) Archiv f. physiol. Heilk. 8. Jahrg. 1849. S. 128.

Kranke, bei welcher der Eintritt des Lymphergusses zum erstenmale während eines Spazierganges sich einstellte.

Es wurde bereits mitgetheilt, dass Pat. anfangs den Flüssigkeitserguss auf einen Scheidenkatarrh glaubte beziehen zu sollen, sie wurde hierin auch wiederholt durch die ärztlichen Diagnosen bestärkt. Ein so profuser und hartnäckiger Katarrh bei einem Kinde wäre aber ohne handgreifliche Ursache doch sehr unwahrscheinlich. Es wäre allerdings möglich, dass der Ausfluss eine Lymphorrhoe aus der Scheide gewesen sei. Für die Möglichkeit eines solchen Ereignisses spricht, dass zuweilen während der Schwangerschaft in der anschwellenden Scheidenschleimhaut eine grosse Anzahl cystöser Bildungen auftreten, die mit Endothel ausgekleidet sind und eine seröse Flüssigkeit, in einigen Fällen auch Luft enthalten. Winckel[1]) bezeichnet diesen Zustand, der auch ausnahmsweise ausserhalb der Gravidität vorkommt, als Kolpohyperplasia cystica und hält es für einen Theil der Cysten für wahrscheinlich, dass sie als Lymphfollikelcysten zu deuten sind. Birch-Hirschfeld[2]) erinnert an die, wenigstens bei Schwangern, im mucösen und submucösen Gewebe gelegenen weiten Lymphsinus, und vermuthet, dass ein Theil der perivaginalen Cysten in die Categorie der cavernösen Lymphangiome gehöre. Beiläufig bemerkt dürften aber die Luft enthaltenden Cysten, die Kolpitis emphysematosa jedenfalls nicht hierher gerechnet werden, da nach den Untersuchungen von C. Ruge[3]) und Eppinger[4]) die Luft sich nicht in mit Endothel ausgekleideten Räumen, sondern in den Spalträumen des Bindegewebes befindet und von aussen aspirirt ist.

Die Möglichkeit eines vaginalen Lymphergusses wäre demnach nicht abzuläugnen, er scheint auch wirklich schon beobachtet worden zu sein; in seinen „Beiträgen zur Kenntniss der Eleph. arabum“ spricht Wernher[5]) davon, allerdings ohne Casuistik anzugeben. Vielleicht gehört hierher ein Fall von Odenius[6]): Ein

[1]) Schröder, Handb. d. Krankh. d. weibl. Geschlechtsorgane. 4. Aufl. 1879. S. 463.

[2]) Lehrbuch der pathol. Anatomie 1876. S. 1162.

[3]) Zeitschrift f. Geburtshülfe u. Gynäkol. Bd. II. 1878. S. 30.

[4]) Zeitschrift f. Heilkunde. Prag 1881. Bd. I. S. 401.

[5]) Deutsche Zeitschrift f. Chir. Bd. 5. S. 429.

[6]) Schmidt's Jahrb. 166. 1875. S. 253. (Nord. med. ark. VI. 2. No. 13. 1874.)

17jähriges Mädchen litt seit dem 14. Lebensjahre an intermittirenden Lymphorrhagien aus Lymphangiectasien in Gestalt kleiner Bläschen an der Innenseite des linken Oberschenkels oberhalb des Knies. Früher litt Pat. auch an Schleimausfluss aus der Vagina, der am stärksten war, wenn der Ausfluss aus dem Schenkel stockte. Es hätte also hier eventuell eine vicariirende Lymphorrhagie vorgelegen, ein Verhältniss, welches an einzelne Fälle von Urina chylosa erinnert. So erzählt Carter[1]) von einem Kranken, dessen Scrotalhaut eigenthümlich gerunzelt, verdickt und mit Knötchen bedeckt war. Die Inguinaldrüsen waren beiderseits sehr vergrössert, teigig und verkleinerten sich auf Druck. Aus den Knötchen ergoss sich zeitweise eine milchige Flüssigkeit, und wenn dieser Ausfluss aufhörte, so wurde der Harn milchig und gerann häufig. Bekanntlich ist bei der Chylurie in den Tropen 1868 von Wucherer in Brasilien und 1870 von Lewis in Ostindien eine Ursache gefunden worden in der Anwesenheit von einem mikroskopisch kleinen Wurme im Blute und im Harne, Filaria sanguinis; Manson constatirte die Anwesenheit desselben Parasiten bei Fällen von lymphorrhagischer Elephantiasis, Lewis in den serösen Transsudaten elephantiastisch degenerirter Gewebe[2]). Die wiederholt bei unserer Kranken auf die Anwesenheit dieses Parasiten gerichtete Untersuchung von Blut, Harn und der ergossenen Lymphe hatte negativen Erfolg.

Da Anfangs der Erguss nicht in stärkerer Weise, nicht in Strahlen stattfand, so konnte die von den Labien herabrinnende Flüssigkeit sich in der Fossa navicularis ansammeln, und so leicht einen Fluor vaginae vortäuschen; eine directe Untersuchung der Vagina ist überhaupt noch nicht bei der Pat. vorgenommen worden, da der Versuch ein Speculum einzuführen, ihr grosse Schmerzen verursachte. Dass der Ausfluss kein katarrhalischer, sondern ein lymphatischer war, gleichgültig von welcher Gegend er stammte, geht aus seinem übrigen Verhalten hervor. Alle gegen den hypothetischen Katarrh gerichteten therapeutischen Bemühungen waren erfolglos, so lange Pat. ambulant behandelt wurde, sobald sie aber dabei längere Zeit das Bett hütete, so sistirte der Ausfluss mehr oder minder vollkommen. Diese Beziehungen zur Muskelthätigkeit

[1]) nach Gjorgjević, l. c. S. 668.

[2]) Eulenburg, Realencyclopädie. Bd. 5. S. 283.

und zur gänzlichen Körperruhe erklären sich durch die Versuche von Genersich, Lesser etc.[1]), welche nachwiesen, dass die Lymphstauung und Lymphausscheidung sehr wesentlich sowohl durch active wie passive Muskelbewegungen erhöht werden. Ectatische Lymphräume können also bei Muskelanstrengung stärker gefüllt und ihre alsdann unter höherem Drucke stehenden Wände zur Ruptur gebracht werden, während bei anhaltender Ruhe die abführenden Wege genügen können für den verminderten Lymphzufluss. Klinisch konnte bei unseren Kranken niemals ein vaginaler Ausfluss beobachtet werden; seine Annahme überhaupt, insbesondere aber die Annahme einer katarrhalischen Natur desselben, darf wohl als verzeihlicher Irrthum aufgefasst werden, der nicht vorgekommen wäre, wenn das Ausströmen der Lymphe von Anfang an in gleicher Weise wie später zu Beginn der Menses und der Pneumonia haemorrhagica aufgetreten wäre.

Wenn auch die Darstellung der Kranken von dem Ausströmen der Lymphe in zahlreichen Strahlen und von ihrer enormen Menge bedeutend übertrieben sein mag in Folge der Ueberraschung, so braucht die Thatsache doch nicht gänzlich bezweifelt zu werden. Es finden sich hierherbezügliche Angaben wiederholt in der Literatur, ja es sind Ohnmachtsanwandlungen und sogar Todesfälle durch Erschöpfung in Folge zu massenhafter Lymphverluste beobachtet worden. So berichtet z. B. Müller[2]) von einem 18jährigen sonst gesunden Menschen, der plötzlich eine milchige Flüssigkeit aus seinem Hodensacke auslaufen fühlte. Das Scrotum war mit weissgelben Bläschen besetzt; wurde eines davon geöffnet, so stürzte die Flüssigkeit im Bogen hervor. Während anfangs die Lymphorrhagien alle 3 bis 4 Wochen erfolgten, wurden sie später häufiger und schliesslich sammelte sich jede Nacht ein ansehnliches Coagulum im Bette an. Der Tod erfolgte an vollkommener Erschöpfung. In dem Falle von Demarquay spritzte die Flüssigkeit zuweilen wie aus einer kleinen Arterie mit einem niederen Bogen hervor.

Desjardins[3]) beobachtete eine Kranke, welche an Lymphorrhoe aus kleinen nur von Epidermis bedeckten, durchsichtigen, ge-

[1]) H. Emminghaus, Physiologisches und Patholog. über die Absonderung und Bewegung der Lymphe. Archiv der Heilkunde. 1874.

[2]) (Hufeland's Journal) nach Wernher, l. c. S. 451.

[3]) nach Gjorgjević, l. c. S. 665.

kochtem Sago ähnlichen Bläschen unterhalb der linken Inguinalbeuge litt. Die Menge des weisslichen Ergusses war wechselnd, zeitweise sehr bedeutend, einmal wurden innerhalb 48 Stunden 11 Pfund Lymphe entleert. In Folge solcher starken Verluste traten Schwäche, Ueblichkeit, Herzklopfen etc., also Erscheinungen wie bei stärkeren Blutverlusten, ein; diese Beschwerden konnten durch reichliche Nahrungszufuhr bald beseitigt werden. Für den vorliegenden Fall dürfte noch erwähnenswerth sein, dass bei der Kranken von Desjardins einst, als sie die Symptome des Sonnenstiches an sich zu bemerken glaubte und sich durch Eröffnung eines Bläschens einen Lymphaderlass machte, die entleerte Flüssigkeit eine rosa Farbe hatte; vielleicht ist dies ein Analogon zu der rothen Färbung der Bläschen, welche unsere Pat. zur Zeit der Menses zu beobachten glaubte. Ob Beziehungen zwischen dieser rothen Färbung und der beim Stehen an der Luft eintretenden, sowohl beim normalen Inhalt des Brustganges [1]) als bei auf pathologischem Wege entleerten chylösen Flüssigkeiten beobachteten, mag dahingestellt bleiben; rothe Blutkörperchen sollen nicht die Ursache dieser Erscheinung sein. Auf eine Beimischung rother Blutkörperchen aber ist offenbar die röthliche Farbe der Gerinnsel zurückzuführen, die sich in verschiedenen ähnlichen Krankengeschichten erwähnt findet, auch bei unserer Kranken fanden sich in der Lymphe verhältnissmässig viel rothe Blutkörperchen, mehr als farblose, lymphoide Elemente, und ein Gerinnsel enthielt dieselben sehr reichlich. Es muss also die Möglichkeit gegeben sein, dass rothe Blutkörperchen in den Inhalt dieser ectatischen Räume hineingelangen; da nun bekanntlich normaliter nur in der Milzlymphe und im Ductus thoracicus rothe Blutkörperchen sich vorfinden, und es zweifelhaft ist ob nicht ihr vereinzeltes Vorkommen in anderer Lymphe ein zufälliges und artificielles ist, so würde dieses Verhalten in unserem und ähnlichen Fällen zunächst für ein Rückfliessen des Inhaltes des Milchbrustganges sprechen. Man könnte auch wohl daran denken, dass dieser Uebertritt farbiger Blutzellen unter dem Einflusse der menstrualen Congestion in vermehrtem Maasse stattgefunden habe. Mit Rücksicht auf diese Congestion könnte man das Zusammentreffen der ersten profusen Lymphorrhagie mit der ersten Menstruation in ein Causalitätsver-

[1]) Funke-Grünhagen, Lehrbuch der Physiologie. 6. Aufl. Bd. 1. S. 246.

hältniss bringen; ein wichtigeres Moment dürfte jedoch in der gleichzeitig auftretenden acuten Lungenaffection zu suchen sein. Zweifelsohne war diese im Stande eine beträchtliche Druckerhöhung im venösen Theile des Kreislaufes zu bedingen und dadurch eine Entleerung des Ductus thoracicus zu erschweren und somit eine mehr oder minder bedeutende Rückstauung der Lymphe resp. des Chylus zu erzeugen. Zu welch' erheblichen Lymphstauungen Druckerhöhung im venösen System führen kann, lehrt eine Beobachtung von Petters[1]). Bei einer an hochgradiger Stenosis ostii venosi sinistri leidenden Frau fand sich in der Gegend des rechten äusseren Leistenringes eine Geschwulst von der Grösse eines kleinen Apfels. Diese Geschwulst hatte Aehnlichkeit mit einer Hernie und erschien beim Betasten als Convolut spulwurmdicker, praller Stränge, die beim Fingerdrucke etwas weicher und schlaffer wurden. Bei der Section erwies sich der Tumor als eine enorme Erweiterung von Lymphgefässen und Lymphdrüsen. Die Stauung der Lymphe war darin so beträchtlich, dass beim Anstechen die Flüssigkeit im Strahle hervorspritzte. Auch am Darme, besonders am Dünndarme, befanden sich zahlreiche Erweiterungen der Lymphbahnen. Ja sogar das Blut selbst kann in die Lymphbahnen sich zurückstauen bei Strömungshindernissen im Blutgefässsystem, wie aus einer Mittheilung von Ponfick[2]) hervorgeht, der bei einer seit 18 Jahren bestehenden Chylurie Endarteriitis der Aorta, Herzhypertrophie und pralle Anfüllung sämmtlicher Lymphgefässe der Bauchhöhle mit dunkelblaurother Blutmasse fand; auch die entsprechenden Lymphdrüsen waren dunkelblauroth gefärbt und milzartig. Der Ductus thoracicus war fingerdick und starr.

Ferner ist darauf hinzuweisen, dass eine venöse Stauung ausserdem das wirksamste Agens für eine stärkere Lymphabsonderung überhaupt ist[3]).

Schliesslich wird durch Aufhebung der Elasticität eines grösseren Theiles der Lunge in Folge Hepatisirung, sowie durch die Beeinträchtigung der Ausgiebigkeit der Athembewegungen der begünstigende Einfluss des negativen Druckes im Thorax auf die Lymphbewegung, wodurch unter normalen Umständen die Spannung

[1]) Prager Vierteljahrschr. Bd. 72. 1861.

[2]) Bericht der Naturforscher-Vers. zu Danzig, 1880.

[3]) Emminghaus, l. c. S. 376.

im Milchbrustgange sogar negativ werden kann [1]), jedenfalls bedeutend vermindert. Die fieberhafte arterielle Hyperämie kann nur bedingt als Ursache einer vermehrten Lymphbildung angesehen werden, denn nach den Untersuchungen von Emminghaus und Paschutin wirkt arterielle Hyperämie, so lange der venöse Kreislauf unbehindert ist, nur in geringem Grade auf die Vermehrung der Lymphbildung.

In Berücksichtigung aller angegebenen Momente, welche theils eine vermehrte Lymphzufuhr, theils eine erschwerte Abfuhr derselben ermöglichen, lässt es sich verstehen, wie unter diesen Umständen die Lymphorrhoe bei der Patientin bisher noch nicht beobachtete Dimensionen annahm.

Was das makroskopische Verhalten der afficirten Theile anbetrifft, so stimmt dieses in der Hauptsache ganz mit früheren Beobachtungen und Beschreibungen der Lymphangiectasia simplex überein. Von dieser werden im Wesentlichen zwei Formen erwähnt, die entweder auf normaler oder auf mehr oder weniger elephantiastisch veränderter Haut vorkommen. Die eine Form stellt brustwarzenähnliche, schlaffe, leicht eindrückbare, schmerzlose Erhabenheiten, Säckchen oder Wärzchen dar, welche, wie Fetzer sah, von beträchtlicher Grösse sein können, d. h. von der Grösse einer männlichen bis weiblichen Brustwarze. Demarquay beschreibt ebenfalls kleine hohle Wärzchen, welche später allmählich grösser und durchscheinend wurden und sich schliesslich in Bläschen verwandelten. Unter Umständen kann also diese erste Form die Vorstufe der anderen sein, welche übereinstimmend als aus hirsekorn- bis erbsengrossen, sagoähnlichen, eindrückbaren, dünnen Bläschen bestehend, dargestellt wird. Ihr Inhalt ist theils klar und farblos, theils getrübt bis zum milchigen Aussehen. Sie sind als durch Ausdehnung der oberflächlichsten Lymphbahnen der Cutis entstanden anzusehen, und nicht selten stehen die Bläschen reihenweise und somit den Verlauf eines sie verbindenden Gefässes andeutend, oder diese Lymphbahnen selbst dehnen sich zu deutlich hervortretenden gewundenen, schlauchartigen Gebilden mit dünnen Wandungen aus. In unserem Falle finden sich ebenfalls die sagokornähnlichen Bläschen, aber nur an wenigen Stellen zeigten sich varicöse, gewun-

[1]) Landois, Lehrbuch der Physiologie. 1880. S. 372.

dene Kanäle, dementsprechend fanden sich mikroskopisch viele blasenartige Hohlräume in der Haut, dagegen nur spärlich Lymphgefässe, die eine rosenkranzartige Beschaffenheit hatten, oder sonst dilatirt erschienen. Die cutanen Lymphbahnen können aber auch auf weitere Strecken gleichmässig ausserordentlich erweitert werden. Thilesen[1]) fand bei einem Knaben, der an ausgedehnter Lymphangiectasie am Oberschenkel gelitten hatte, die Haut dieses Theiles von einem grossmaschigen Netze stark ausgedehnter Lymphgefässe durchzogen, von denen einige die Dicke eines Federkieles hatten.

Es verdient hier nochmals hervorgehoben zu werden, dass die Haut der Labien bei unserer Kranken in keiner Weise hypertrophisch oder elephantiastisch verändert war, es scheint daraus hervorzugehen, dass selbst jahrelanges Ueberschwemmtsein mit lymphatischer Flüssigkeit noch an und für sich nicht genügt, um die Cutis zur Hypertrophie anzuregen, wie es vielfach für die Elephantiasis überhaupt[2]), insbesondere aber auch für die Elephantiasis der Vulva angenommen wird[3]).

Ueber die abführenden grösseren, subcutanen Lymphgefässe lässt sich in unserem Falle wenig sagen. Möglicherweise wäre die leichte Vorwölbung der Haut in den Inguinalgegenden auf darunter liegende dilatirte Lymphgefässe zu beziehen, ähnlich wie Desjardins von einem sicht- und fühlbaren Wulst varicöser Lymphgefässe am Oberschenkel, von ampullären Geschwülsten in der Inguinalgegend und Petters[4]) von bis fingerdicken, die vergrösserten Lymphdrüsen der Leistenbeuge mit einander verbindenden Geschwülsten spricht, welche besonders deutlich beim Stocken des Lymphausflusses wurden. Die nächstliegenden Lymphdrüsen, die sonst oft vergrössert und cavernös entartet gefunden wurden, waren bei unserer Kranken sicher nicht erheblich betheiligt, sie waren kaum zu fühlen.

Auch bezüglich der feineren Details werden analoge Mittheilungen gemacht. Thilesen konnte die am oberflächlichsten gelegenen, dilatirten Lymphgefässe bis zu den auf der Haut hervorragenden Blasen verfolgen. Rindfleisch[5]) fand, dass es das

[1]) nach O. Weber, Handb. d. Chir. v. Pitha-Billroth. Bd. 2. Abth. 2. S. 73.
[2]) Rindfleisch, Lehrb. d. pathol. Gewebelehre. 2. Aufl. 1871. S. 275.
[3]) Klebs, Handbuch d. pathol. Anatomie. Bd. 2. S. 982.
[4]) Prager Vierteljahrschr. Bd. 125. S. 48.
[5]) A. a. O. S. 277.

oberflächliche, subpapilläre Lymphgefässnetz ist, welches eine partielle ampulläre Erweiterung erfahren hat; die Decke der Blasen wird von der Epidermis und vom Papillarkörper gebildet, die innere Oberfläche ist überall mit dem bekannten endothelialen Zellmosaik belegt, auch der directe Zusammenhang der Endothelauskleidung der Lymphgefässe mit jener der Blasen wurde bobachtet[1]). Teichmann[2]), der feststellte, dass normaliter die Papillen blind endigende Lymphgefässe enthalten, welche jedoch niemals die Spitze der Papillen erreichen und selten bis zur Mitte oder über diese hinausreichen, konnte an einem elephantiastisch degenerirten Hautstücke die Injectionsmasse durch die erweiterten Lymphcapillaren der Haut bis in dilatirte Lymphräume, die stellenweise bis an die Spitze der Papillen reichten, vortreiben.

Abweichend von diesen Beobachtungen fand Odenius bei der schon oben erwähnten 17jährigen Kranken, dass zwar die subcutanen Lymphgefässe (es soll wohl heissen cutanen, subpapillären Lymphgefässe, da nach Teichmann das subcutane Gewebe keine eigenen Lymphbahnen hat, sondern nur die die Lymphe aus der Cutis abführenden Stämme enthält) durchaus erweitert, zum Theil buchtig und mit undeutlichen Contouren versehen waren, ein Theil der horizontalen und namentlich der zu den Papillen gelangenden Kanäle machten mehr den Eindruck von blossen Aushöhlungen im Gewebe als von erweiterten präformirten Lymphgefässen. Lymphkörper waren nicht selten und sogar in grösserer Menge in den tiefer gelegenen Gefässen vorhanden, während sie in dem oberflächlichen Gefässnetz nur ausnahmsweise vorkamen; dagegen fanden sich an den verschiedenen Stellen nahe der Oberfläche eine Infiltration mit solchen Körpern. Die Blasen lagen in der Epidermis, nach oben von verhältnissmässig dünner Hornschicht bedeckt, wurden ihre Seitenwände von dem mächtigen Stratum Malpighii, der Boden dagegen von Bindegewebe, welches gewöhnlich einer Papille angehörte, die von der Spitze an zersprengt eine trichterförmige Oeffnung bildete, von deren tiefsten Punkte ein offener Gang zu dem oberflächlichen Lymphgefässnetze leitete. Kleinere Blasen stellten verschieden grosse Klüfte in der Epidermis vor, die nach unten auf die Spitze der Papillen stiessen. Odenius

[1]) Hellmann, De pachydermia lymphorrhagica. Inaug.-Dissert., Bonn 1870.

[2]) A. a. O. S. 62.

betrachtet die Papillen als Ausgangspunkt der Blasenbildung, sie wurden durch transsudirte Flüssigkeit aufgelockert und zum Bersten gebracht, und jene bahnte sich dann einen Weg nach aussen.

Ein hervorragendes Interesse bietet schliesslich noch in unserem Falle die Hypertrophie der glatten Musculatur an den Lymphgefässen, welche an der Grenze zwischen Cutis und Unterhautbindegewebe sich befinden, es müssen das nach Teichmann die Anfänge der Lymphgefässstämme sein. Die Hypertrophie der Wandungen ist wohl als Arbeitshypertrophie aufzufassen, hervorgerufen durch eine abnorme und dauernde Vermehrung des Gefässinhaltes, gleichgültig ob diese Vermehrung von der Peripherie oder vom Centrum her stattfand. Eine analoge Beobachtung finde ich nur bei dem schon mehrfach erwähnten von Petters und Klebs beschriebenen Falle von Lymphangiectasie:

Er betrifft eine Frau, welche in ihrem 20. Lebensjahre zufällig ein stecknadelkopfgrosses Wärzchen an der linken grossen Schamlippe entdeckte, aus dem sich nach dem Aufkratzen etwas milchige Flüssigkeit entleerte. Da sich dieses Aussickern wiederholte, so wurde ärztlicherseits Pinselung mit Jodtinctur angeordnet, und nach sechswöchentlicher Anwendung derselben sistirte der Ausfluss allmählich gänzlich für ein halbes Jahr. Als er aber dann wiederkehrte, fand Pat., dass die Bläschen sich vermehrt hatten, und das linke Labium grösser geworden war. Jodpinselung wurde wiederholt, und schliesslich einmal mit Arg. nitr. geätzt, worauf aber sofort heftige peritonitische Erscheinungen, die erst nach 14 Tagen nachliessen, auftraten. Einige Zeit danach verehelichte sich Pat., und es zeigte sich, dass jede Cohabitation einen reichlicheren Abgang der weisslichen Flüssigkeit zur Folge hatte. Verschiedentliche Medication erzielte nur vorübergehende Besserung; während solcher Unterbrechungen des Ausflusses war der linke Oberschenkel auffallend dicker als zur Zeit des Aussickerns. Während der Schwangerschaft stockte die Secretion; im dritten Monat trat Abort mit nachfolgender rechtsseitiger Peritonitis von 3 Monaten Dauer ein. In der Reconvalescenz erschien der Ausfluss wieder.

Als die Kranke die Klinik des Prof. Petters aufsuchte, wurde ausser Anderem folgender Befund erhoben: Die linke Hälfte des Mons veneris gegen die rechte prominirend; der linke Oberschenkel gegen den rechten auffallend stärker. Die rechtsseitigen Leistendrüsen bis haselnussgross, die linksseitigen über und besonders unter dem Lig. Poupartii bis kastaniengross und zu einem grossen Packet verschmolzen. Das linke Labium taubeneigross, blassroth, uneben in Folge von zahlreichen das ganze Hautblatt der Lippe bedeckenden theils den Haarfollikeln entsprechenden, theils und vornehmlich zwischen diesen gestellten, hirsekorn- bis wickengrossen, ziemlich derben Knötchen, deren einzelne eine kleine grubige Vertiefung zeigen. Die Epidermis erscheint über denselben wohl in ihrer Schichtung gelockert aber nicht abgelöst. Die Consistenz des Labium ist die eines dichteren Bindegewebsstromas, das Labium etwas empfindlicher gegen Druck, durch welchen

sich übrigens keine Flüssigkeit auspressen lässt. Am inneren Blatt des Labiums einige wenige ähnliche Erhabenheiten.

Es wurde zunächst ein exspectatives und roborirendes Verfahren eingeleitet. Zu verschiedenen Malen wurden mässige Lymphergüsse beobachtet, einmal 175 g während $1\frac{1}{2}$ Stunden. Die Flüssigkeit war von milchweisser Farbe, die bald ein lockeres, fast immer röthliches Coagulum absetzte. Mikroskopisch fanden sich zahlreiche Lymphkörperchen, formloses Fett und rothe Blutkörperchen. Die Analyse folgt unten.

Petters kommt zu dem Schlusse, dass ein so beträchtlicher Lymphabgang ohne bestehende Lymphreservoire nicht stattfinden konnte, und daher eine Erweiterung der Lymphgefässe angenommen werden müsse. Diese sei aber nicht bis unter die Epidermis des Labium vorgedrungen, sondern die Lymphe habe die Gefässwandungen dieser Theile durchdringend, durch das im Zustande der Hyperplasie befindliche Hautgewebe, wie etwa durch die Poren eines Filters durchsickernd den Weg nach aussen gefunden.

Die Lymphangiectasien waren einestheils im Leistenbuge aber auch tiefer am Schenkel vorhanden, denn hier bildeten die vergrösserten Drüsen einen Vorsprung, hier war der Schenkel am dicksten, und hier konnte man beim Sistiren des Lymphabganges bis fingerdicke Geschwülste tasten, die einzelne geschwellte Drüsen zu verbinden schienen. Anderntheils aber vermuthet Petters auch noch weiter oben im kleinen Becken derartige Lymphsinus.

Ohne erkennbare Ursache trat nach kurzer Zeit des Spitalaufenthaltes eine Entzündung der mehr oberflächlich gelegenen Lymphgefässe an den afficirten Stellen ein, zu denen sich nach drei Tagen eine Peritonitis gesellte, die nach weiteren drei Tagen den Tod herbeiführte.

Die Section ergab an dem linken grossen Labium eine Verdichtung ihres Gewebes und in demselben an ihrem Ende ampullenartig erweiterte Lymphgefässe, welche bis gegen die Hautdecken der Schamlippe vordrangen. Die Lymphgefässe am Oberschenkel in der Nähe des Leistenbuges sowie im kleinen Becken waren hochgradig dilatirt; die Leistendrüsen cavernös entartet. Im kleinen Becken waren sämmtliche Theile durch Bindegewebsmassen verwachsen. Als wahrscheinlichste Ursache der Peritonitis ergab sich Eiteransammlung in der Tube rechterseits und dem Ovarium linkerseits. Die Lymphgefässe liessen sich bis zum Zwerchfell mit abnehmender Weite verfolgen; der Ductus thoracicus war von normalen Dimensionen.

Nach dem Sectionsergebnisse bleibt Petters bei seiner Ansicht, dass die Quelle der Lymphorrhagie in den Lymphgefässen des kleinen Beckens, da dort die grössten Lymphräume, Verwachsungen und Veränderungen der einzelnen Organe vorkamen, keinenfalls aber der Beginn der Lymphangiectasie im linken Labium selbst zu suchen sei, denn dort waren die Erweiterungen nicht so weit gediehen, wie am Oberschenkel und in der Beckenhöhle. Im Anschluss hieran theilt Klebs seine Untersuchungen mit, aus denen er aber ab-

weichende Folgerungen zieht. Die an den behaarten Theilen des Labium am zahlreichsten befindlichen Blasen stehen in keiner Beziehung zu den Talgdrüsen oder Haarbälgen; an senkrechten Durchschnitten gewahrt man, dass dieselben nach unten mit spitz zulaufendem Fortsatz sich in die Cutis und zwar in rosenkranzartig erweiterte Lymphgefässe einsenken, welche letztere sich mit zunehmender Entfernung von der Cutisoberfläche erweitern. Soweit diese Bläschen, offenbar die erweiterten Anfänge der Lymphgefässe, im Epithel liegen, sind sie von einer ausserordentlich dünnen Bindegewebslage umzogen und überall von einer Endothelschicht ausgekleidet. Das Austreten von Lymphe erfolgt seltener durch Ruptur der Decke, häufiger durch Aussickern zwischen den Epidermiszellen, zwischen deren gelockerten Lagen nicht selten schmale Schichten netzartiger Fibringerinnsel angetroffen wurden. Die Grundsubstanz des geschwellten Labiums wird von einem mächtig entwickelten Bindegewebe, welches aus breiten, glänzenden, sehnigen, sich kreuzenden Bündeln besteht. Glatte Muskelfasern sind nur spärlich vorhanden. Die dilatirten Lymphgefässe sind umgeben von einem zell- und saftreichen Gewebe; die Blutgefässe sind ebenfalls übermässig dilatirt und mit rothen Blutkörperchen prall gefüllt. Nicht selten verlaufen Blutcapillaren innerhalb erweiterter Lymphgefässe, meist näher einer Wand derselben. Den Inhalt der letzteren bilden farblose, netzartige Gerinnsel, weisse und stellenweise auch rothe Blutkörperchen. Spärliche Fettkörnchen leitet Klebs vorzugsweise von den stark verfetteten Endothelien der grösseren Lymphgefässe ab. Die Gefässstämme der Lendengegend, des kleinen Beckens, und der Oberschenkel besassen, wo sie erweitert waren, eine sehr reichlich entwickelte glatte Musculatur, welche vor denjenigen der Arterien und Venen sich durch schräg verlaufende Faserzüge auszeichnete.

Die Erklärung der Dilatation betreffend, so schliesst Klebs Behinderung des Abflusses aus, da die Erweiterung gegen das Zwerchfell zu allmählich abnahm, und bis zur Mündung des Ductus thoracicus keine Verengerung sich fand. Venöse Drucksteigerung war nicht vorhanden, hätte überdies die nächstgelegenen Lymphgefässabschnitte zuerst erweitern müssen. Hingegen findet Klebs in vermehrtem Zuflusse von Lymphe die Ursache der Dilatation, und zwar leitet er diese Vermehrung von den mächtig erweiterten Blutgefässen ab. Dass aus der stärkeren Transsudation aus den Blut-

gefässen kein Oedem, wie gewöhnlich, resultire, erkläre sich dadurch, dass die erweiterten Anfänge der Lymphgefässe durch die starren Bindegewebsbündel des hypertrophirten Labium, mit welchen sie fest verbunden seien, ausgespannt und klaffend erhalten würden. Ein Oedem würde als mechanische Ursache ein Collabiren der Lymphgefässe voraussetzen. Die Ursache der progressiven Lymphangiectasie sei daher in dem Labium zu suchen, welches primär erkrankt sei.

Diese Erklärung dehnt Klebs aus resp. beschränkt sie auf alle Fälle von lymphangiectatischer Elephantiasis; allein deshalb schon würde sie auf unsern Fall nicht passen, weil hierbei hypertrophische Gewebsveränderungen fehlten. Aber auch noch in anderer Beziehung dürften Einwände gegen sie gemacht werden können. Wäre diese Ansicht richtig, so müsste man folgerichtig weiter sagen, das Transsudat aus den Blutgefässen wurde in solcher Masse geliefert, dass die normalen Abfuhrwege sie nicht fassen konnten, vielmehr dadurch erheblich ausgedehnt wurden, der Inhalt der auf der Cutisoberfläche entstehenden Blasen konnte mithin nur solche Gewebslymphe sein, welche also weder Lymphdrüsen passirt hatte noch mit Chylus gemischt sein konnte. Nun wird aber für Lymphe überhaupt gegenüber dem Chylus die Armuth an Fett, für die Gewebslymphe aber nicht nur diese sondern auch das Fehlen von Formbestandtheilen überhaupt als Regel angegeben[1]). Enthält nun aber eine lymphatische Flüssigkeit 1,75 pCt. Fett, wie in unserem Falle, oder gar 3,06 pCt., wie in dem von Petters, so ist man bis auf weiteres nicht berechtigt, diese Flüssigkeit als Gewebslymphe anzusehen. Denn selbst wenn der Maximalgehalt des Blutes an Fett in das Transsudat überträte, so würde das diese Erscheinung nicht erklären können, da er nur 0,33 pCt. beträgt und der mittlere Gehalt sogar nur 0,19 pCt.[2]). Ueber diesen Punkt äussert sich Klebs folgendermaassen: „Auffallend ist endlich, dass der Inhalt der Lymphampullen keineswegs besonders reich an freien Fettkörperchen erscheint, welche in der ausgeflossenen Lymphe die milchige Trübung verursachten. Dieselben dürften vorzugsweise aus den grösseren Lymphstämmen herrühren, in denen das Endothel in hohem Grade fettig entartet war, was in den capillaren Lympham-

[1]) Funke-Grünhagen, Lehrbuch der Physiologie. 6. Aufl. Bd. 1. S. 246 u. 248.
[2]) Gorup-Besanez, Lehrbuch der physiol. Chemie. 2. Aufl. S. 318.

pullen nicht der Fall war.“ Offenbar setzt diese Annahme eine rückläufige Bewegung der Flüssigkeit aus den grösseren Lymphstämmen in die Capillaren voraus, in dem fraglichen Falle also nach dem Orte hin, wo die vermehrte Production von Lymphe angenommen wird, somit der stärkste Druck bestehend gedacht werden muss. Wenn nun ausserdem noch dargethan wird, dass die durch vermehrte Zufuhr bewirkte Erweiterung des Strombettes nicht habe auf den Ductus thoracicus übergreifen können, weil dieser sowohl bei Inspiration wie Exspiration, bei letzterer wegen des überwiegenden elastischen Zuges der Lungen, unter vermindertem Drucke stehe, so würde es um so unwahrscheinlicher sein, dass diese centrifugale Strömung nach dem Orte des grösseren Widerstandes hin hätte eintreten können.

Somit muss man wohl zu der Ansicht von Petters zurückkehren, welche den Beginn der Lymphangiectasie oder mindestens die Quelle der Lymphorrhoe nicht in dem Labium, sondern höher oben suchte und den grossen Fettgehalt als Beweis für den langen Weg, welchen die ausfliessende Lymphe zu machen hatte, betrachtete. Hierfür findet sich eine Stütze in einer Beobachtung von Hensen[1]). Ein Knabe von 10 Jahren, Brasilianer, hatte am Präputium eine Oeffnung, aus welcher, nach Ablösung eines kleinen, verklebenden Schorfes, sich eine milchweisse Flüssigkeit entleerte. Der Hodensack war ohne nennenswerth vergrössert oder sonst entartet zu sein mit weissen Knötchen, die eine milchige Flüssigkeit enthielten, besetzt. Die Flüssigkeit trat aus einem sondirbaren Gange und kam,

	I.	II.	III.	IV.	V.	VI.
Specifisches Gewicht	—	0,99941	—	1,0176	—	—
Wasser	91—96	93,32	93,068	91,301	94,358	93,981
Albumin	1,7—3,9	4,12	4,726	2,031	2,277	4,275
Fibrin	—	—	—	—	—	0,056
Fette	0,28—3,69	1,75	0,029	1,649	2,485	0,382
Salze	0,643—1,09	—	0,954	0,869	—	0,730
Extractivstoffe . .	0,171—1,183	—	0,830	—	0,158	0,570
Milchzucker . . .	—	—	—	3,150		
Cholestearin . . .	0,018—0,102					
Harnstoff, Leucin .	—	—	—	—	—	—
Lecithin	—	—	—	—	—	—
Fester Rückstand .	—	6,68	—	8,699	5,642	6,013
Asche	—	0,81	—	—	0,722	—
				Amissi 1,000		

[1]) Archiv f. Physiologie. Bd. X. 1875.

wie Compressionsversuche ergaben, von der Wurzel des Penis her zur Fistel. Die Diagnose ging dahin, dass eine Lymphgefässfistel vorliege, welche durch erweiterte Gefässe und degenerirte Drüsen mit chylusführenden Stämmen zusammenhänge. Zur Begründung dieser Diagnose dienten interessante Experimente, welche durch Aenderung der Diät die Zusammensetzung der ausströmenden Flüssigkeit beeinflussten und es unzweifelhaft machten, dass sie Lymphe mit starkem Chylusgehalt sei. Speciell der Fettgehalt sank bei fettarmer Diät auf 0,28 pCt. und stieg bei fettreicher auf 3,69 pCt. Im Uebrigen war die Flüssigkeit in der Regel durch Blutkörperchen schwach rosenroth gefärbt, diese, deren Menge übrigens ziemlich wechselnd war, senkten sich in 12—36 Stunden zu Boden, dann war die überstehende Flüssigkeit milchweiss. Weiche, weisse, von rothen Punkten durchsetzte Gerinnsel fanden sich regelmässig. In der Flüssigkeit selbst waren Lymphkörperchen nur sparsam; andere gröbere Formbestandtheile fehlten, und das Ganze war überfüllt mit staubförmigen Körnchen, genau so wie es beim Chylus beobachtet wird.

Ich lasse hier alle mir bekannt gewordenen Analysen folgen; es scheint, dass in allen den Fällen, welche Analoga zu dem unserigen sind, sich ein entsprechendes chemisches Verhalten zeigt, während in allen den Fällen, wo aus den Erscheinungen hervorging, dass es sich um ein Ausströmen des Inhaltes peripherischer Lymphgefässe, also um wirkliche Gewebslymphe handle, es sind dies Verletzungen, oder andere Formen der Lymphorrhoe, so markirte sich das auch deutlich in den Zahlen der Analyse.

VII.	VIII.	IX.	X.	XI.	XII.	XIII.	XIV.	XV.	XVI.
—	1,0190	—	—	—	1,037	—	1,017		
3,477	90,27	91,55	92,95	91,39	96,926	90,50	97,8	98,63	95,76
4,280	5,00		5,15	5,77	0,434	7,10	1,2216	0,23	3,472
0,063	—	7,60	0,15	0,26	0,520	Spur	0,10	0,11	0,037
0,920	3,06		1,10	1,48	0,264	0,90			
0,820	0,70	0,55	0,65	1,10	1,544	0,40	0,3731	0,88	0,731
0,440	0,78	—	—	—	0,312	1,00			
—	—	—	—	—	—	—	—	1,05	
—	0,19								
6,523	—	—	—	—	3,074	9,50	—	1,37	4,24
—	—	—	—	—	—	—	0,8125		

No. I giebt die Minima und Maxima wieder, welche Hensen experimentell erzeugen konnte. Unter Berücksichtigung davon, dass häufig genug bei den anderen Fällen die Ernährungsverhältnisse zufällig ähnlich, wie hier, absichtlich geschwankt haben werden, so wird man zugeben müssen, dass alle übrigen Zahlen durch diese natürlichen Schwankungen sich erklären lassen, und dass Chylusbeimischung, somit Rückfliessen des Chylus durch die Cysterne in die peripherischen Lymphgefässe die ungezwungenste Erklärung für den sonst räthselhaften, oft sehr bedeutenden Fettgehalt abgiebt. No. II ist die Analyse bei unserem Falle. No. III der schon oben erwähnte Fall von Fetzer: ein 16jähriges Mädchen, seit 8 Jahren an doppelter Schenkelhernie leidend, bemerkte seit einem halben Jahre die erwähnten Protuberanzen am Bauche auf einem bräunlichen Streifen, der links vom Nabel zum linken Hypochondrium hinzog, dem Ausfluss der milchigen Flüssigkeit ging einige Zeit leichtes Stechen voraus. Es wurde eine Hervorragung abgetragen, die milchige Flüssigkeit floss dann im Strome, circa $\frac{1}{2}$ Schoppen, ab, so dass Collapserscheinungen auftraten. Compression und Alaun waren wirkungslos, erst intensives Aetzen mit Arg. nitr. sistirte den Ausfluss. Heilung wurde selbst nach gangränöser Abstossung der Haut, durch Arg. nitr. bewirkt, nicht erzielt, dieselben Auswüchse waren vorhanden und zahlreiche neue hirsekorn- bis linsengrosse entstanden. — Das Filter, auf welchem der Faserstoff nach der ersten Trocknung gewogen wurde, und 6,04 Rückstand gegeben hatte, ging danach verloren, konnte daher nicht entfettet werden. No. IV ist die Analyse von Löwig bei der von Koller beschriebenen Pachydermia lactiflua bei einem 20jährigen Manne, der 5 Jahre vorher nach einer erysipelatösen Entzündung des rechten Beines eine dauernde Anschwellung desselben zurückbehielt. Zuweilen ergoss sich aus zwei feinen Poren unterhalb des Lig. Poupartii eine weisse Flüssigkeit. Vor zwei Jahren plötzlich beginnende enorme Anschwellung am Scrotum und Penis; Entwicklung linsengrosser, weisser, zahlreicher Bläschen auf dem Tumor, aus dem weissliche Flüssigkeit oft in grosser Menge sich entleerte. Druck auf das Scrotum bewirkte vermehrtes Ausfliessen aus den Oeffnungen am Schenkel. Der Ausfluss war discontinuirlich, alle 3—4 Wochen schwoll das Scrotum unter Stechen sowie unter Schmerzen in der Sacralgegend und Inguinalgegend an, und der Ausfluss wurde dann

stärker. No. V betrifft die Kranke von Odenius, No. VI (Analyse von Gubler) und No. VII (Analyse von Quevenne) diejenige von Desjardins, die beide oben besprochen wurden. No. VIII ist die von Jiruš vorgenommene Analyse bei der Kranken von Petters. No. IX, X und XI sind Analysen von Dr. Matthiessen bei einem Falle beobachtet von Berkeley Hill[1]). Ein Schiffer, 22 Jahre alt, erlitt vor 2 Jahren eine Quetschung des rechten Schenkels. Bald darauf traten Anschwellung des rechten Oberschenkels und späterhin nach anstrengender Arbeit nächtliche Schmerzen darin ein. Nach einiger Zeit begann zeitweiser Abgang von 2—3 Theelöffel voll einer milchigen Flüssigkeit. Die Quantität nahm allmählich zu, $\frac{1}{4}$ l innerhalb weniger Stunden; Appetitlosigkeit ging dann vorher und Müdigkeit und mehrtägige Arbeitsunfähigkeit folgten. Bei der Aufnahme wurden Knie und Hüfte rechts einen Zoll dicker im Umfang als links gefunden. Die ganze Unterextremität fühlte sich fest an und bekam auf Druck kein Grübchen. Die Haut hatte ihre natürliche Farbe. Die subcutanen Venen waren nicht erweitert, die Lymphdrüsen in der Schenkelbeuge eben zu fühlen. Auf der inneren Seite des Oberschenkels waren Gruppen von weisslichen Erhabenheiten von der Grösse einer Erbse, die angestochen eine weissliche Flüssigkeit entleerten. Einige weisse Papeln am Scrotum waren die einzigen Spuren derselben Erkrankung anderwärts. Die Flüssigkeit war milchig, alkalisch, von schwach gelblicher Farbe, gerann spontan binnen 10 Minuten zu einer gallertigen Masse. Mikroskopisch fanden sich Blutkörperchen, gekernte, breite Zellen und Körnchen. No. XII, Analyse von Marchand und Colberg[2]), Verletzung eines Lymphgefässes am Fussrücken. No. XIII giebt die Zusammensetzung des Chylus eines Hingerichteten, Landois, l. c. S. 365. No. XIV ist die von Steer gemachte Analyse einer Flüssigkeit, welche aus einem von Gjorgjevič[3]) beobachteten Tumor cavernosus lymphaticus stammte. Ein 19jähriges Mädchen litt seit 10 Jahren in Zwischenräumen von einem halben bis ganzen Jahre an Entzündungserscheinungen in der linken Leistenbeuge, die mit Röthe, heftigen Schmerzen, Erbrechen und Frösteln einhergingen und gewöhnlich eine Woche dauerten. Seit 4 Jahren bildeten sich an der

[1]) Transactions of the Clinical Society. Vol. II. 1869. p. 114.

[2]) Gorup-Besanez, Lehrbuch der physiol. Chemie. 2. Aufl. 1867. S. 359.

[3]) A. a. O.

Innenfläche des linken Schenkels klardurchsichtige Bläschen, die beim Platzen klare Flüssigkeit entleerten. Es fand sich eine faustgrosse weiche Geschwulst unterhalb des Lig. Poupartii an der Innenseite des linken Oberschenkels. Die Haut darüber war von einzelnen erweiterten Venen durchsetzt und zeigte zwei stecknadelkopfgrosse Oeffnungen, aus denen sich eine gelbliche, klare Flüssigkeit ausdrücken liess. Eine Incision ergab, dass der Tumor aus einem feinen Maschenwerke bestehe, aus dem die Flüssigkeit wie aus einem Schwamme hervorquoll. Letztere enthielt mikroskopisch sehr viel farblose, spärliche rothe Blutkörperchen, spärliche aus Bindegewebe und Pflasterepithel bestehende Gewebstrümmer. Fett hat also chemisch wie mikroskopisch gänzlich gefehlt. Die Pat. wurde späterhin durch Exstirpation des Tumor vollkommen geheilt. Dieser Fall gehört zu den auch sonst als Lymphangioma cavernosum bezeichneten, wesentlich aus neugebildeten Lymphgefässen zusammengesetzten, dem Typus der Bindegewebssubstanz entsprechenden Geschwülsten, während es bei den obigen Fällen sich nicht um Neubildung, sondern nur um Ausdehnung vorhandener Lymphgefässe handelt, analog den Varicositäten der Blutgefässe. Wie bei letzteren muss man auch bei ersteren nach mechanischen, ursächlichen Momenten suchen, während beim eigentlichen Lymphangioma cavernosum z. B. der dahingehörigen Makroglossie und dem Cystenhygrome kaum an eine Rückstauung zu denken ist. No. XV, diese Analyse findet sich Landois l. c. S. 366 als Analyse reiner Lymphe angegeben von Hensen und Dähnhardt, welchen es gelang die Flüssigkeit aus einer Lymphfistel am Schenkel eines Menschen zu sammeln. No. XVI giebt die Zahlen einer von Scherer gemachten Analyse des Inhaltes dilatirter Lymphgefässe des Samenstranges[1]). Näheres über die beiden letzten Fälle fehlt mir.

Da nun ausser dem Chylus keine Flüssigkeit im Körper normaliter vorkommt, die ähnliche chemische Beschaffenheit hätte, so könnte noch der Fettgehalt als entstanden gedacht werden aus der Beimischung von zahlreichen fettig degenerirten Zellen, und zwar entweder der Endothelien oder solcher Zellen, die zur Lymphe als solcher gehören, in ähnlicher Weise, wie es bei pathologischen Flüssigkeitsansammlungen z. B. in der Bauchhöhle beobachtet wor-

[1]) Gorup-Besanez. S. 389.

den ist. Indessen wird letztere Diagnose gegenüber dem chylösen Ascites gerade aus der mikroskopisch nachweisbaren Anwesenheit von mehr oder minder weit in fettigem Zerfall begriffenen Zellen gestellt. In den meisten Fällen würde man sogar bei genauerer Untersuchung nicht über Natur und Abstammung der fettig zerfallenden Gewebe im Zweifel bleiben können. Von Körnchenzellen ist aber weder bei unserer Kranken noch bei den übrigen analogen Fällen je etwas beobachtet worden, auch Klebs[1]) hat nichts Derartiges in der Flüssigkeit gesehen, obgleich er den Fettgehalt auf die degenerirten Endothelien glaubt beziehen zu müssen.

Welches nun aber bei unserer Kranken die eigentlichen Ursachen der supponirten Chylusbeimischung gewesen sind, dürfte kaum vermuthungsweise anzugeben sein, wie überhaupt die Aetiologie in den meisten Fällen, insbesondere auch bei dem von Petters, ganz dunkel ist. Ein Hinderniss für Entleerung des Ductus thor. in Folge venöser Stauung war sicher nicht vorhanden; ein Herzfehler bestand nicht und die geringfügige Veränderung an den Lungenspitzen kann nicht in Frage dabei kommen. Ob comprimirende Geschwülste in der Brust- oder Bauchhöhle vorhanden seien, liess sich nicht nachweisen; man könnte bei der hereditär mit Phthise belasteten, in ihrer Jugend, wie es scheint, an Scrophulose erkrankt gewesenen und jetzt mit leichten Veränderungen an den Lungenspitzen behafteten Kranken recht wohl an Drüsentumoren denken. Erysipelatöse oder andere Entzündungen, welche eine Betheiligung des lymphatischen Apparates zur Folge hätten haben können, sind nicht vorhergegangen; die Phlegmone am rechten Labium majus trat erst viele Jahre später auf. Pat. war niemals den Einflüssen der Tropen ausgesetzt gewesen; die Untersuchung auf Filaria sanguinis hatte negativen Erfolg, der Harn hatte auch nie die für diesen Parasiten charakteristische chylöse Beschaffenheit. Es ist auch nicht bekannt geworden, dass eine locale Schädlichkeit eingewirkt hätte. Eine Hyperplasie der glatten Muskelfasern im Hautgewebe, wie Rindfleisch sie als Ursache der Lymphangiectasie beobachtet hat, wurde ebenfalls vermisst.

Die bei unserer Kranken zu beiden Seiten des Mons veneris nach auswärts gegen die Leistenbeugen hin zu beobachtende weich

[1]) A. a. O. S. 82.

elastische Vorwölbung dürfte auf daselbst befindliche erweiterte Lymphgefässe zu beziehen sein, welche die Communication mit den tieferen Gefässen im Becken und mit der Cysterne vermittelten, und deren sonst eine rückläufige Bewegung der Lymphe verhindernde Klappen als insufficient angenommen werden müssen. Sehr hochgradig war die Erweiterung jedenfalls nicht, denn es waren nicht einmal die einzelnen Gefässe abzutasten; vielleicht liegt hier trotz nicht unbeträchtlicher Dauer der Krankheit noch ein Anfangsstadium vor. Wie schon oben erwähnt, können die Erweiterungen dieser Art enorme Dimensionen annehmen. So erzählt Amussat[1]) von einem 19jährigen Manne, der in jeder Leistenbeuge eine bedeutende Geschwulst hatte, die für Hernien angesehen und wegen deren ein doppeltes Bruchband verordnet wurde. Ohne dieses war das Gehen wegen dann eintretender Schmerzen in den Geschwülsten nicht möglich. Nach einer Reihe anstrengender Fussmärsche traten heftige Schmerzen in den Leistenbeugen auf, und es entwickelte sich eine Art Septicopyämie, welche nach wenigen Tagen den Tod herbeiführte. Bei der Section fand sich nicht nur, dass die Geschwülste keine Hernien, sondern Convolute von Lymphgefässen seien, sondern sämmtliche Inguinaldrüsen waren cavernös entartet und alle Lymphgefässe bis zur Einmündung des Milchbrustganges in die Vena subclavia waren enorm dilatirt. Eine Ursache fand sich ebenfalls nicht.

Die Prognose dieses Leidens scheint im Allgemeinen wenig günstig zu sein. Abgesehen von der ausserordentlichen Belästigung und geradezu qualvollen Lage der Kranken, so wird der andauernde Säfteverlust zwar oft lange Zeit auffallend gut vom Körper ertragen, der Kranke von Koller nahm sogar während der Behandlung an Körpergewicht zu, ohne dass der Ausfluss dauernd sistirte. Günstigere Ernährungsverhältnisse können also lange compensirend wirken. Dass übrigens der Tod eine directe Folge des Säfteverlustes sein kann, wurde oben durch ein Beispiel belegt. Eine zweite directe Lebensgefahr, welcher Kranke dieser Art ausgesetzt sind, ist die leichte Möglichkeit einer putriden Infection durch die von der Aussenwelt nur durch dünnste Membranen geschiedenen oder sogar anhaltend mit ihr communicirenden, ausgedehnten Lymphgefässe. Wahrscheinlich liegt in der Umkehr der Strömungsver-

[1]) Gjorgjević, l. c. S. 675.

hältnisse die Ursache, warum solche deletären Ereignisse nicht noch häufiger und frühzeitiger eintreten. Sieht man von den eigentlich den Neubildungen zuzurechnenden Lymphangiomen ab, so ist mir unbekannt, ob schon eine dauernde spontane oder Kunstheilung bei Lymphangiectasien beobachtet worden ist. Bei unserer Kranken ist trotz des anfänglich anscheinend sehr günstigen Resultates ziemlich bald ein Recidiv erfolgt. Im September 1881 stellte sich Pat. wieder vor, ein Erguss hatte inzwischen freilich noch nicht wieder stattgefunden, aber am rechten grossen Labium hatten sich wieder eine Anzahl von den früher beschriebenen Bläschen zu beiden Seiten der linearen Narbe gebildet. Als eines derselben mit einer Nadel angestochen wurde, rieselte ein kleines Strömchen milchiger Flüssigkeit hervor. Die mikroskopische Untersuchung ergab die früheren Resultate. Der Flüssigkeitsaustritt hörte während der kurzen Untersuchungszeit nicht auf, ob aber daraus eine länger dauernde Lymphorrhagie entstanden ist, konnte nicht beobachtet werden, da die Kranke wenige Tage darauf in das Ausland verreiste. Sie war aber auf diese Möglichkeit aufmerksam gemacht und eventuell zu einer nochmaligen Vorstellung vor der Abreise aufgefordert worden.

Der Allgemeinzustand hatte sich entschieden wesentlich gehoben. Die Lungenaffection hatte keine objectiv nachweisbaren Fortschritte gemacht, auch hatte die Kranke keine diesbezüglichen Klagen anzugeben. In den Leistenbeugen war keine wesentliche Veränderung zu constatiren.

Natürlich ist kein triftiger Grund zu der Annahme vorhanden, dass nicht über kurz oder lang auch die Lymphorrhoe wieder eintreten werde. Da bis jetzt das Recidiv nur auf der rechten Seite sich befand, so wäre es von grossem Interesse zu beobachten, ob es auf der anderen Seite endgültig ausbleiben wird, und ob sich vielleicht dann als Grund dafür eine stärkere Narbenbildung der Fläche und besonders der Tiefe nach herausstellen würde. Der Befund bei der Entlassung würde hierfür sprechen.

Die Bildung eines resistenteren Narbengewebes bildet ja überhaupt den Grundgedanken aller therapeutischen Versuche bei diesem Leiden. Bei der vorwiegend flächenhaften Ausbreitung ist eine radicale Entfernung der befallenen Theile meist unausführbar. Am Labium majus freilich wäre eine weit ausgiebigere Excision aller-

dings wohl möglich. Wollte man solche Operationen vornehmen, so dürfte mit Rücksicht auf die in der Tiefe zu erwartenden, ectasirten, grösseren Lymphgefässe ebenfalls den unblutig wirkenden, messerförmigen Brennern der Vorzug zu geben sein, oder der galvanokaustischen Schlinge.

Dass von den flächenhaft wirkenden Cauterisirungen der verschiedensten Art wenig zu erwarten ist, lehrt schon die Beobachtung von Fetzer, der nach gangränöser Abstossung der Haut das Recidiv noch höhere Grade als die Affection vor der Operation annehmen sah. Etwas bessere Resultate liessen sich vielleicht erzielen vermittelst der von Helferich[1]) bei Makroglossie empfohlenen und mit gutem Erfolge ausgeführten Ignipunctur. Helferich benutzte dazu den Fistelbrenner von Pacquélin. Es wurden hierdurch ausser den oberflächlichen auch die tiefer in der Cutis gelegenen Ectasien, und vor allen Dingen die abführenden oder in solchen Fällen wohl richtiger gesagt die zuführenden, dilatirten Lymphgefässe in das Gebiet der Narbenbildung einbezogen. Da die Lymphgefässe normaliter eine glatte Musculatur und bei den Lymphangiectasien meist eine, wie es scheint, sogar hypertrophische besitzen, so wären nach den Erfahrungen bei den Dilatationen des Blutgefässsystemes Versuche mit Secale cornutum oder dessen Präparaten sowohl intern als subcutan und zwar besonders in loco nicht ungerechtfertigt.

Es ist mir eine angenehme Pflicht an dieser Stelle Herrn Geheimen Hofrath Prof. Dr. Bäumler für die gütige Ueberlassung dieses Falles und für die freundliche Unterstützung bei der Bearbeitung desselben meinen herzlichsten Dank auszusprechen.

Erklärung der Abbildungen.

(Nach den mikrophotographischen Aufnahmen von J. Grimm in Offenburg.)

Fig. 1. Vergrösserung 18 : 1. Senkrechter Schnitt durch die Cutis des Labium majus. An der unteren Grenze tritt schon vereinzelt Fettzellgewebe auf. Zwei Blutgefässe dieser Schicht im Schräg- und Querschnitt getroffen sind kenntlich an ihrem dunklen Inhalte. Querschnitte dickwandiger Lymphgefässe finden sich in diesen tieferen Schichten in grösserer Anzahl; höher oben trifft man die wandungslosen ectasirten Lymphräume im subpapillären

[1]) Centralblatt für Chirurgie. 1879. No. 38.

Gewebe, und schliesslich theilweise in der Epidermis gelegen mehrere als Blasen makroskopisch sichtbar gewesene Ectasien.

Fig. 2. Vergröss. 50 : 1. Schnitt aus der tiefsten Schicht der Cutis. ~~Rechts unten~~ ein Blutgefäss mit Inhalt. Alles Uebrige sind Querschnitte der verdickten Lymphgefässe; eines davon zeigt ein deutliches Lumen mit Lymphgerinnsel als Inhalt.

Fig. 3. Vergröss. 150 : 1. Grösseres Lymphgefäss aus der tiefsten Schicht der Cutis. Nur die obere Wandung ist erheblich verdickt. Ein feinfasriges Lymphgerinnsel mit zahlreichen Lymphkörperchen, deren Kerne gefärbt sind, füllt das Gefäss theilweise aus. An mehreren Stellen ist der Endothelbelag deutlich erkennbar. Speciell dieses Gefäss wurde in unveränderter Weise in einer grösseren Reihe von Schnitten wiedergefunden.

(Separatabdruck aus Virchow's Archiv für pathologische Anatomie und Physiologie und für klinische Medicin. Neunzigster Band. 1882.)
Druck und Verlag von G. Reimer in Berlin.

Fig. 1.

Fig. 2.

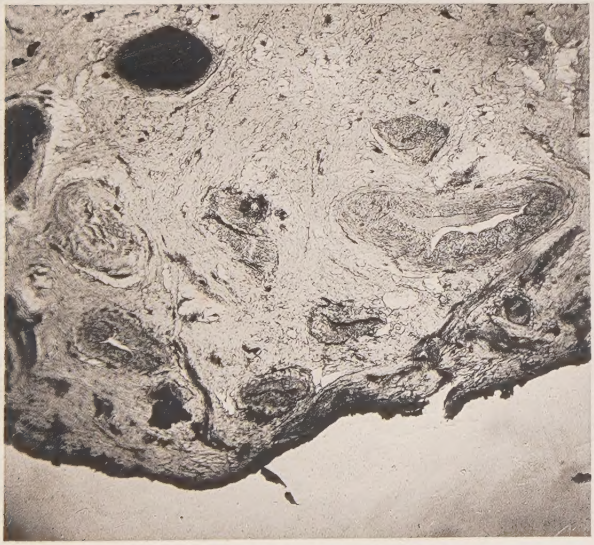

Fig. 3.